2023 Vol.37

JOURNAL OF CLINICAL ACADEMY OF ORAL IMPLANTOLOGY

第37号（2022. 4. 1～2023. 3. 31）

CLINICAL ACADEMY OF ORAL IMPLANTOLOGY JAPAN

大阪口腔インプラント研究会誌

目　次

巻頭言　埋入から火葬まで …… 阪本　貴司 … 1
インプラント治療とEvidence-Based Dentistry …… 鮎川　保則 … 2
“かたち”と“かたさ”によるインプラント周囲組織再生の制御 …… 山田　将博 … 6
全身を考えたインプラント治療のすすめ …… 砂川　正隆 … 15
天然歯とインプランド“共存時代”の審美的治療戦略 …… 瀧野　裕行 … 25
過度な咬合力に対する当医院での取り組み …… 若杉　好彦 … 32
質の高いインプラント治療を目指して …… 中谷　貴範 … 38
患者に優しい低侵襲なGBRを目指して …… 藤田　勝弘 … 44
日本口腔インプラント学会認定講習会 …… 50
大阪口腔インプラント研修セミナー第29期受講生 …… 52
会員の研究活動報告 …… 53
令和4年度行事報告 …… 76
大阪口腔インプラント研究会　会則 …… 90
大阪口腔インプラント研究会　研修施設実施規則 …… 91
大阪口腔インプラント研究会　研修施設施行細則 …… 92
大阪口腔インプラント研究会　倫理審査委員会規定 …… 93

― 巻頭言 ―

大阪口腔インプラント研究会
会 長 阪 本 貴 司

埋入から火葬まで

インプラント治療が1980年代に国内に導入されてから約50年が過ぎました．実際に国内で広く普及したのは2000年代ですが，多くの歯科医院でインプラント治療が行われるようになりました．20年以上経過したインプラントも珍しくなくなりました．私は常々インプラントは，埋入を行った先生が，責任を持って撤去まで管理することが理想だと話してきました．長期経過症例では，30年を超える症例を経験されている先生もあるかと思います．では40年50年長期にわたって経過したインプラントはどうでしょうか．インプラントは健全でも，患者の人生の方が早く終焉することもあると思います．私の義理の父親は，10年以上前に他界をしましたが，下顎にインプラントが埋入されていました．火葬後に，顎骨に埋入されたインプラントを見て，感慨深かった記憶があります．患者の寿命とともに役目を終える．インプラントにとっては幸せなことです．これが理想かもしれません．どのような状態でも，低空飛行でもよいので，どこかの歯科医院でメインテナンスを継続することによって，インプラントを長持ちさせることが大切です．患者の寿命が終わるまで機能させることは，我々の喜びでもあります．つまり埋入から撤去までではなく，埋入から火葬まで機能できるインプラントが理想です．

そうはいっても，インプラントを埋入した先生に最後まで診てもらうことは簡単ではありません．引っ越しや転勤，主治医の他界や閉院などによって複数の歯科医院をリレー的に受診することは避けられません．そのため，多くの歯科医院でインプラントのメインテナンスが可能になり，特にインプラント周囲炎の処置・管理ができるような環境が必要です，これを実現するにはいくつかの障壁があります．そのひとつが保険診療では管理できないことです．自由診療で治療したインプラントを保険でメインテナンスできるような制度はありません．顎骨支持型インプラントのようなものは例外ですが，一般的なインプラントの術後の保険適用治療は，インプラントの除去手術のみです．これがインプラント周囲炎の処置や，メインテナンスなどに拡大されれば多くの患者が安心して，全国どこへ行ってもインプラント治療を受けられるようになると思います．現在，学会でもそのような治療が保険適用されるように厚生労働省に働きかけを行っています．自由診療で入れた高額なインプラントを国民の税金である保険で管理することに対して，異論を唱える関係者も少なくありません．しかし20年以上経過したインプラントが患者の口腔内に溢れている高齢社会において，今後は必要な制度改革と思います．

インプラント治療は，一度失った口腔機能を取り戻すことができる欠損補綴の有効な治療であることは周知の事実です．歯科医師にしか担えない，この素晴らしい治療を歯医者が誇りに思い，これからの若い歯科医にも伝えて発展させていく必要があります．まずは，現状のインプラントを広く低額で管理できる医療システムの構築が必要です．

インプラント治療と Evidence-Based Dentistry
－エビデンスの不適切な使い方と Expert opinion の正しい使い方－

Implant Treatment and Evidence-Based Dentistry　-Improper use of evidences and proper use of expert opinions for implant treatment

九州大学大学院歯学研究院口腔機能修復学講座インプラント・義歯補綴学分野
鮎川 保則

はじめに

Evidence-Based Medicine (EBM)とはご存じのとおり，科学的な根拠，とくに多数の人間で実際に有効性や安全性を確かめた，質が高いとされる研究の成果（エビデンス）を元に構築される治療体系である．さらに，患者の社会的状況，環境，希望，価値観などの患者特有の状況や，術者およびスタッフの技術・技能を加味して総合的に治療選択の判断を行うことが重要であるとされている．EBMは1991年ごろに提唱されたとされ[1]，歴史としてはまだ30年といったところであるが，「正しい医療行為の実践のために必要な態度」といっても過言ではない．

歯科領域でも，「EBMは大切だ」，「EBMを軸に治療を実施せよ」といったことは当然のように述べられている．Journal of Evidence-Based Dental Practiceという誌名の国際誌さえあり，高いインパクトファクターを誇っていることから，歯科医療におけるEBMの重要性に議論の余地はないといえる．

図１　エビデンスレベルの三角形（文献1）より改変引用）

エビデンスレベルの三角形[2]（図1）という言葉がある．三角形の頂点，つまり最もエビデンスレベルが高いのは，メタアナリシスやシステマティックレビューといわれる，多くの論文を集めて，集めた論文を二次的に解析したものであり，エビデンスレベルの三角形の底辺は専門家の意見（英語ではExpert opinionという）である（厳密にはその下に動物実験，細胞実験がある）．専門家の意見は個人の意見なので偏っていて，客観性もないので信じるに足る要素は少ないということになる．院長はExpertかもしれないが，前述のエビデンスレベルの三角形では，「最も信頼性が低いもの」ということになる．一方でメタアナリシスは，優れた研究者が綿密な計画と客観性をもって出したデータであるため，やはり院長のいうことよりエビデンスを信じて診療にあたる方がより正しいということになる．しかし実際の臨床の場において，「教科書で習ったことより院長が言っていることの方が正しいのでは？」と思うことはないだろうか．その理由は，大概のエビデンス（と思っていたもの）より院長なり臨床経験豊富な大学の先輩であったり，ベテランの先輩歯科衛生士の方が正しかったりするものであるからである．なぜだろうか？その理由として，エビデンスは嘘をつかないが，我々がだまされ，勘違いしているからである．質が低いデータをエビデンスと信じていたり，エビデンスではないものをエビデンスと信じ込まされていたりといった勘違いが，院長やベテラン歯科衛生士といった「専門家」の「正しい」意見とエビデンスとのズレを大きくしてしまっている．本稿では，インプラント周囲の角化歯肉をトピックにこのズレについて考えてみたい．

インプラントと角化粘膜

インプラント治療において，埋入予定部位，特に臼歯部の頬側に角化歯肉が存在しないケースにしばしば遭遇する（図2）．特に下顎大臼歯部ではむしろ頬側の角化歯肉が十分あるケースの方が少なく感じられる．臨床実感から，インプラント周囲の角化歯肉不足はインプラントの長期予後にリスクを与えると感じられる．先輩の先生に相談してもそのような意見が返ってくるだろう．しかし，切開線を工夫しても角化歯肉を得ることが難しいケースは多数あり，とはいえ口蓋から遊離歯肉を移植するは患者も嫌がるだろうし，経験が少ない歯科医師にとっては行わずにすむ手術は避けたいものである．このような考え方に寄り添うようなエビデンスを提供してくれる（と勘違いしてしまう）論文を紹介したい．

図２　下顎左側臼歯部のインプラント症例．頬側に角化粘膜が存在しない．長期にわたりインプラントが残存しているからといって予後良好といってもよいものか．

1．Roccuzzo ら，Keratinized mucosa around implants in partially edentulous posterior mandible: 10-year results of a prospective comparative study（下顎臼歯部部分欠損症例におけるインプラント周囲の角化粘膜　－10年間の前向き比較研究－）[3)]

この論文では，下顎臼歯部部分欠損にSLAサーフェスのストローマンティッシュレベルインプラントを用いた症例について調査している．残念ながらマルチセンタースタディではないが，10年間の前向き研究であるため比較的エビデンスの質は高い．マルチセンタースタディとは，複数の施設で同じプロトコールで実施した治療の結果について解析を実施するもので，術者や患者の質が均質化しやすい．例えば一つのクリニックに来院した患者だけを対象とすると，そのクリニックの歯科医師の腕や，地域性による患者の偏り（高齢者が多い，女性が多い，等）が研究結果に強く反映されてしまう．この論文にはそのような偏りがあることを，読む前から頭に入れておく必要がある．

この研究では，インプラント周囲の角化粘膜が2ミリ以上の患者63名，2ミリ未満でFGGを実施した患者11名，同じく2ミリ未満でFGGをしなかった患者24名で10年間の追跡調査をしており，その結果辺縁骨吸収，歯周ポケット，BOPには全群差がなかったと報告している（表1）．つまり，インプラント周囲に角化粘膜がなくても歯周ポケットは深くならないし，骨吸収も増加しない，FGGしてもしなくても大きな違いはないという結論になる（インプラント周

＜角化粘膜（KM）ありの方がなしより有意に優れている＞
・プラークインデックス
・PTC 時の痛み
・10 年後のリセッション
＜ KM ありの方が KM がない症例に FGG を実施したものよりも有意に優れている＞
・10 年後のリセッション
＜ KM がない症例に FGG をした症例の方が FGG しない症例より有意に優れている＞
・10 年後のリセッション

表１　文献2）において有意差があった項目

囲に角化粘膜がない場合，10年後の歯肉のリセッションはある）．一方で実際に論文の抄録を読んでみると，「角化粘膜に囲まれていないインプラントは，十分な口腔衛生を行い，適切な歯周補綴治療やSPTを受けている患者であっても，プラークの蓄積や歯肉退縮が発生しやすい．特に下顎臼歯部欠損部では顎堤の吸収により前庭の深さが減少し，角化粘膜が欠如しているため，適切な口腔衛生処置を行うためにFGGを追加することが有益な場合がある」と記載されている．つまり，抄録に記載されている結論が，結果から導かれていないということになる．論文の抄録のみを読むと角化粘膜が必要だと感じられ，本文を読み込むと角化粘膜は不要と感じられる論文である．また，この研究で対象とした当初128名の患者のうち，21名が喫煙者であったとのことである．最初から喫煙者を除外して解析した方がよかったのではないかと感じられた．

2. Wangら，Minimally invasive flapless vs. flapped approach for single implant placement: a 2-year randomized controlled clinical trial.（インプラントの一本埋入症例において最小限の侵襲で行うフラップレス埋入とフラップを開いての埋入の比較　－2年間のランダム化比較試験－）[4]

この論文では，40名の患者をフラップ手術の実施の有無で20名ずつに割り付け，ティッシュレベルインプラントをもちいて2年間の前向き研究を行ったものである．多施設で行ったランダム化比較試験ということでエビデンスの質は比較的高いとされている．結果として，角化粘膜の残存量，プロービングデプス，辺縁骨の吸収量，成功率に差はなかった．このことより，フラップ手術は侵襲が少なく良い手術であるということになる．しかしこの論文をよく読むと，患者の平均年齢は39歳であった．我々が普段治療対象とする年齢層よりかなり若く，この研究をこのまま信じてしまうのは若干危険と感じられる．特に，平均39歳で大臼歯部を喪失した原因は，論文には記載がなかったが，年齢層から考えると歯周病よりは骨が保存されやすい破折やう蝕ではないかと思われる．また，抄録には「フラップを開いてのインプラント埋入と比較して，特定の被験者にフラップレス埋入を実施した場合，患者の快適性を向上させ，インプラント埋入後の軟組織反応を減少させる利点があった.」との記載がある．しかしこの研究はタイトルに記載があるようにランダム化比較試験であり，フラップを開くか否かはランダムに決めたはずである．ランダムに決めたにもかかわらず特定の患者にメリットがあるという結果を導き出すのは矛盾を感じる．また同じく抄録に「フラップレス埋入では角化粘膜の喪失は非常に限られる」と記載されている．ここだけを読むとフラップレスは優れた治療法と感じられるが，元々角化粘膜が十分に存在する箇所への埋入であると考えられ，角化粘膜がない部位にフラップレス埋入を奨励しているわけではない．しかし抄録を斜め読みしてしまうと，「とにかくフラップレス埋入が優れている」という印象が残ってしまう論文である．

3. Wennströmら，Is there a need for keratinized mucosa around implants to maintain health and tissue stability?（インプラント周囲の健康を保ち，組織の安定性を保つために角化粘膜は必要か？）[5]

この論文はタイトル通り角化粘膜の必要性を調べたものであり，エビデンスレベルが最も高いものの一つとされているシステマティックレビューである．システマティックレビューとは，過去に行われた研究のうち適正なもののみを選択し，それらの結果を総合評価して結論を導き出すものである．この論文の結果は，

・角化粘膜がインプラント周囲に存在した方がよいか悪いか分からなかった
・きちんと歯磨きできるなら，角化粘膜は要らないようだ
・FGGするとよいというエビデンスはない

というものであった．この論文の「きちんと歯磨きできるなら，角化粘膜は要らないようだ」という記載に対しては，「角化粘膜がないときちんと歯磨きするのは難しいのでは？」という感想を持った．また，この論文はシステマティックレビューであり，EBMに資する研究であるにもかかわらず，なぜか「エビデンスはともかく，角化粘膜を保存した方がよい（Despite the absence of strong associations between absence/presence of keratinized mucosa and peri-implant health, it is recommended to maximize efforts to preserve existing keratinized mucosa during the treatment procedures）」という結論が記載されている．

おわりに

今回紹介した論文3編からいえることは，論文の読み方次第ではインプラント周囲に角化歯肉がなくても良いように読める．ここで注意すべきは，「術者は

自分の都合がよいエビデンスだけをつまみ食いしてはならない」ということである．つまり，「口蓋から遊離歯肉を移植するのは患者も嫌がるだろうし，経験が少ない歯科医師にとっては行わずにすむ手術は避けたい」という状況に上手く当てはまる「インプラント周囲の角化歯肉はあってもなくてもよいというエビデンス」を採用するよりは，尊敬できる先輩歯科医師がいう「インプラント周囲に角化粘膜は必要だ」というexpert opinionの方を信じるべきであるといえる．

次に，今回紹介した3編はいずれも歯学分野で非常にレベルが高いとされている雑誌に掲載されたものであり，しかも最後の文献はシステマティックレビューである．質が高い雑誌に掲載されたシステマティックレビューで提示されたエビデンスの質は，そうでないものより質が高いのは間違いないが，上述のようにこのシステマティックレビューの中にも「エビデンスはともかく，角化粘膜を保存した方がよい」といったエビデンスを尊重していない記載が見られる．これは詰まるところ，エビデンスとして採用すべきかどうか疑わしい論文といえ，そのエビデンスを採用して日々の臨床に生かすかは，歯科医師個人個人の判断に任せられる．また，論文を読んでいて陥りがちな考え方として，例えば紹介論文3の「FGGするとよいというエビデンスはない」というのはFGGが無意味であるといっているのではなく，FGGの価値を証明するほど研究がなされていないという意味である．つまり，FGGの価値がはっきり数値化されていない以上，FGGをするかしないかは，術者の判断に委ねられ，術者の判断材料が仮にexpert opinionしかなければ，それを元に判断するしかない．この例に限らず，エビデンスがないと記載がある場合は，その処置を行ってはならないという意味ではない．FGGを採用すべきでないのは，「FGGをしてもしなくても予後が変わらない」，または「FGGはしない方がよい」という質が高いエビデンスが発表されたときに限られる．このように，論文は抄録だけを斜め読みしても正しいことが書いていないことがある，エビデンスレベルが高いとされている論文でも，正しく記載されていないことがあるといった，論文の批判的吟味や，「エビデンスがない」＝「無効である」という意味ではないということ，自分の都合のよいエビデンスのみをつまみ食いすべきでない，といった態度が重要であるといえる．

文献

1. G.H. Guyatt , Evidence-based medicine. ACP J Club, 114(1991)A–16.
2. M.H. Murad, N. Asi, M. Alsawas, F. Alahdab, New evidence pyramid, Evid Based Med, 21 (2016) 125-127.
3. M. Roccuzzo, G. Grasso, P. Dalmasso, Keratinized mucosa around implants in partially edentulous posterior mandible: 10-year results of a prospective comparative study, Clin Oral Implants Res, 27 (2016) 491-496.
4. F. Wang, W. Huang, Z. Zhang, H. Wang, A. Monje, Y. Wu, Minimally invasive flapless vs. flapped approach for single implant placement: a 2-year randomized controlled clinical trial, Clin Oral Implants Res, 28 (2017) 757-764.
5. J.L. Wennstrom, J. Derks, Is there a need for keratinized mucosa around implants to maintain health and tissue stability?, Clin Oral Implants Res, 23 Suppl 6 (2012) 136-146.

“かたち”と“かたさ”によるインプラント周囲組織再生の制御

Controls of peri-implant tissue regeneration by “topography” and “stiffness”

東北大学大学院歯学研究科　分子・再生歯科補綴学分野
山田 将博

インプラント治療では，様々な理工学的特性をもつ生体材料つまり歯科用インプラントや骨移植材料（自家骨や生物・非生物由来の骨補填材料）を体内に埋植します．インプラント臨床医はオッセオインテグレーションや歯槽骨増生を通じて，組織再生や炎症が生体材料により制御され，その性能が少なからず臨床結果に影響を及ぼす臨床実感をもっていると思います．そのため，治療技術の修得とともに，生体材料の性質や組織再生の生物学的メカニズムを理解することは，インプラント治療の成功に不可欠と言えます．しかし，生物学的および生体材料学的原理に立脚し，インプラント治療で用いられる生体材料の臨床的効果を裏付ける生物学的理論体系が構築されているとは言い難いです．インプラント臨床医は限られた情報を頼りに，生体材料の性能や生体反応を推察し，創意工夫しながら，日々の臨床に対応している現状にあるといえます．

近年，生体材料学の分野において，生体局所に元来存在する“内因性幹細胞”の機能を制御することで，生体内で標的組織を直接再生する内因性組織再生法が注目されています．そのアプローチの一つとして，生体を模倣した微小環境を生体材料により人工的に提供することで，周囲環境に適応した幹細胞の組織再生能力を引き出す方法が知られています．幹細胞だけでなく，免疫を司る細胞も周囲の微小環境に機能制御を受けることが解明されつつあり，その制御技術が免疫学および生体材料学分野で注目されています．

本稿では，インプラントの理工学的特性，特に“かたち”がオッセオインテグレーションとどのような関わり合いがあるかに関して解説するとともに，インプラント表面の“かたち”や“かたさ”を変化させることにより，組織再生や炎症を制御する我々の取り組みを紹介します．本稿が，皆様のインプラント臨床における治療技術の向上に繋がる基礎的知見となれば幸いです．

オッセオインテグレーションにとって重要なインプラント表面性状

インプラント治療の予知性をあげるためには，インプラント埋入部位の生体反応のマネージメントが重要です[1]．特に，埋入部位の骨組織の量や反応性に乏しい部位では，インプラントの臨床的安定性を決定する生物学的機序への理解が必要です．

埋入直後ではスレッド頂部が埋入窩骨壁に食い込むことによる単純な物理的固定力である一次固定（初期固定）がインプラントの臨床的安定性を担います（図1）．しかし，食い込み部分の骨組織は吸収するため，初期固定は次第に消失します[2]．他方，スレッドの谷部分などの空隙に骨形成が経時的に進行することで二次的固定，すなわちオッセオインテグレーションが得られ，初期固定に代わりインプラントの臨床的安定性を担うようになります（図1）．初期固定の消失による一時的なインプラントの臨床的安定性の低下は一般的にStability dipと呼ばれており，Stability dipを回避もしくは短縮することがインプラントの早期失敗を回避するために重要です（図1）．

骨組織の断裂に伴い，骨組織中に存在する主要な細胞である骨細胞が物理的に壊死することで周囲に漏出する細胞内容物が，Damage-associated molecular patterns (DAMPs)と呼ばれる炎症惹起分子として働き，骨吸収を実行する破骨細胞を誘導することが知られています[3]．類似する現象が初期固定時のインプラントスレッド食い込み部分の骨吸収を引き起こすと推察されます．また，ある一定以上の初期固定力になると（文献上は45 Ncm），インプラ

ントの初期固定力はほぼ横ばいになることが示されています[4]．加えて，過剰なトルク値で埋入されたインプラントは，周囲骨組織に過剰なストレスを加えることでオッセオインテグレーションを遅延させます[5]．それゆえ，初期固定力はある程度の強さが担保されれば十分と言えます．最終的なインプラントの臨床的安定性を決定するのはオッセオインテグレーションであり，Stability dipはオッセオインテグレーションの加速や増強により減少しうることが理解できます（図1）．

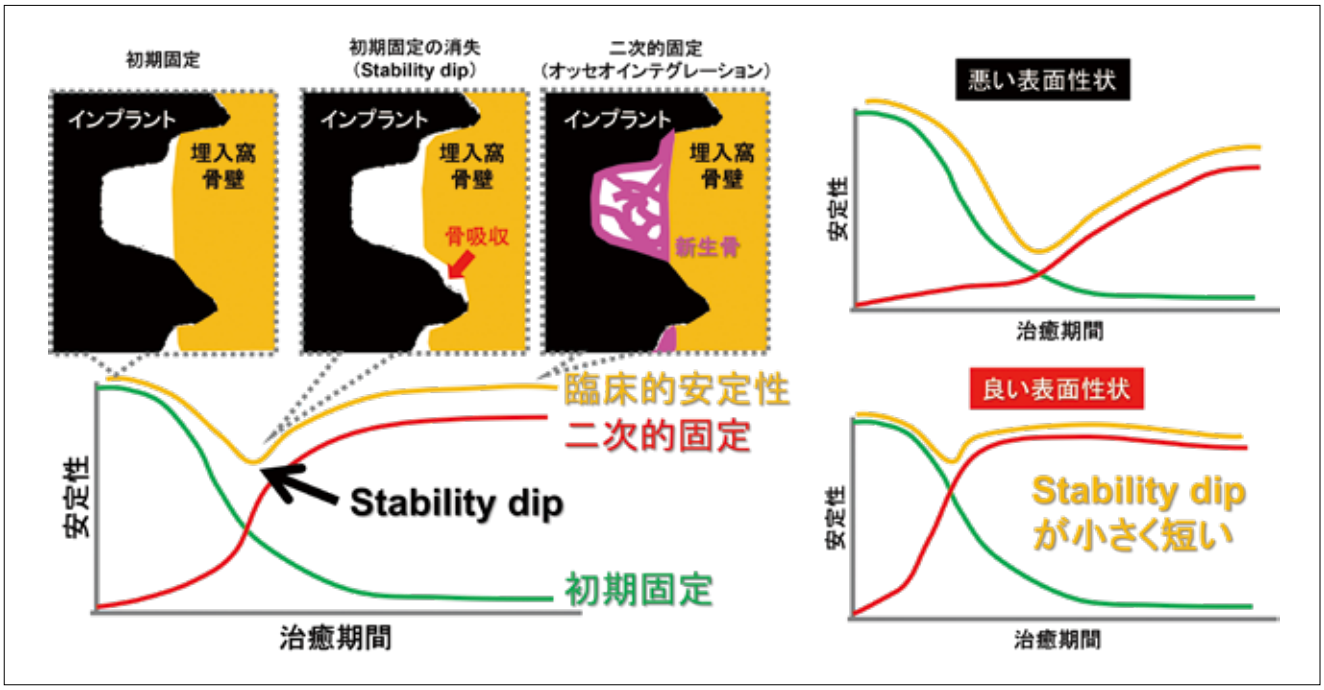

図1　表面性状がインプラント臨床安定性に与える影響に関する模式図

インプラント表面の“かたち”により制御されるオッセオインテグレーション

スレッドなどのインプラントマクロデザインやドリリングサイズが初期固定力を決定します．一方，オッセオインテグレーションはインプラント表面の性質である表面性状とインプラント表面に対する生体反応により決定されます．そして，インプラント表面に対する骨組織の反応，特に骨形成を担う骨芽細胞やこの前段階の細胞である間葉系幹細胞や前骨芽細胞の機能は，インプラント表面の理工学的な性質（表面性状）により制御されます．インプラントを含む生体材料の表面性状はぬれ性，表面電荷，化学的特性，硬さおよび表面形態に集約されます[6,7]．このうち，インプラント表面性状として，ぬれ性，表面電荷と化学的特性は，主にインプラント表面への骨芽細胞への付着量や細胞増殖活性の増大（数集め）に関わります．一方，個々の骨芽細胞の骨形成能はインプラント表面の微細な“かたち”（表面形態）によって制御されることが示されています．

それはなぜでしょうか？骨形成段階にある骨芽細胞の細胞体は，二次元的な伸展が抑えられ，三次元的に厚みを増した立体的な構造をとることが知られています[8,9]．細胞は物体表面に接着する際に，接着斑という吸盤のような働きをする構造を形成します．そして，細胞骨格と言われるゴム紐のような線維構造がこの接着斑と細胞核を橋渡しするように付着しています（図2）．細胞の形態が変化すると，細胞骨格が細胞核を物理的にグイグイ引っ張ることで核の中にある遺伝子の発現を変化させます．また，接着斑はそれ自身が細胞外部の環境を感知し，その情報を細胞核へといたる生化学的な信号へと変換する働きもあります[10]．さらに，接着斑以外にも細胞膜表面に細胞形態の変化や物理的な刺激を感知して生化学的な信号へと変換して細胞機能を制御する構造が多くあります[11]．これら細胞の機構はメカノバイオロジー機構と呼ばれます．細胞は，メカノバイオロジー機構を介して，材料の表面形態や硬さを機械的刺激として感知し，周囲環境に応じて細胞機能を制

御しているのです[12]．実際，細胞骨格の張りを緩めるような処理を施すと，骨芽細胞へと向かうはずの間葉系幹細胞は脂肪細胞へと分化の方向が変わることも示されています[13]．インプラント表面形態は，このメカノバイオロジー機構を利用して，オッセオインテグレーションを導いているのです．

骨芽細胞を人の体に見立て，ロッククライミング中の人を想像してみてください．平らな岩壁では接地面積を増やそうと思いっきり手足を伸ばすでしょう．一方，周りを凸凹の隆起に囲まれていたら移動しづらい反面，体は固定しやすいでしょう．手がかり足がかりが多ければ多いほど，色々な態勢をとりやすいはずです．骨芽細胞も付着するインプラント表面に対し，同じような動態を示します．

表面形態のオッセオインテグレーション活性を推測するためには，サイズの認識が最も重要です．凹凸の高さや幅，頂部間の距離が，100μm以上，100μm未満，1μm未満および100nm未満で，それぞれメゾ，ミクロン，サブミクロンおよびナノ粗さとされています[6,14]．骨芽細胞の大きさは約20～30μmです．機械切削面の切削痕のような浅い溝のある表面では，Contact guidance[15]という溝方向に沿って細胞が配向するとともに広く伸展します．二次元的に広く伸展した骨芽細胞は骨形成よりも細胞増殖へと傾倒します[16]（図2）．また，骨芽細胞よりかなり大きいサブミリ粗さをもつ表面は，二つの大きな隆起を橋渡しするように細胞が付着するTwo-center effect [17]と呼ばれる現象を導き，骨芽細胞にとって立体的な構造を取りにくい状況です．そのため，サブミリ粗さは骨芽細胞の骨形成能の向上には寄与せず，新生骨のアンダーカットとして働くのみとなります[18]．一方，ミクロン粗さ以下の表面は，直接的に骨芽細胞の骨形成能を活性化することが期待できます．サンドブラスト表面に代表されるミクロン粗さは，骨芽細胞に立体的な細胞形態をとらせやすい環境により骨形成能を活性化させます[19]（図2）．

そのため，平滑な表面に比べ，オッセオインテグレーションの速度や強さを増すことが知られています[20,21]．

さらに，骨芽細胞よりも小さな突起を数多く持つサブミクロン粗さはさらなるオッセオインテグレーションの促進に寄与します[18]．サブミクロン以下の粗い表面の凸部の頂部に接着斑が形成されます[22]．人の体と異なり，細胞は手足となる細胞突起を数多く出すことができるため，細胞よりも小さい手がかり足がかりが増えるほど，接着斑を多く形成しやすくなり，また，接着斑と接続する細胞骨格もより発達しやすくなります．より細胞骨格が発達し，多くの接着斑を形成した細胞に，より骨形成反応が促進されます[23]．凸部の頂部が鋭く，ランダムかつ密に配列した凹凸が接着斑の形成に好ましいとされています[6,24]（図2）．細胞より小さい構造であっても鋭いエッジのない凹凸や，凹凸の間隙が長く密度に乏しい表面では，骨芽細胞の骨形成能を活性化することはできません[25]．サブミクロン以下の凹凸はミクロ粗さと階層構造をとることで，相乗効果的に骨芽細胞の骨形成能を促進させます[26-29]．すなわち，骨芽細胞と同程度の大きさの陥凹と細胞よりもより小さく鋭い突起が密集した表面は，細胞形態の立体化と接着斑の形成促進を導くことで，骨芽細胞の骨形成能を活性化させ，現状で最もオッセオインテグレーションを強化する表面形態といえます（図2）．実際，長期後ろ向き臨床研究で検証された粗面インプラントの中で，ミクロとサブミクロの階層構造をもつ粗面は，早期失敗だけでなく，晩期失敗やインプラント周囲炎のリスク低減に寄与することが示唆されています[30,31]．

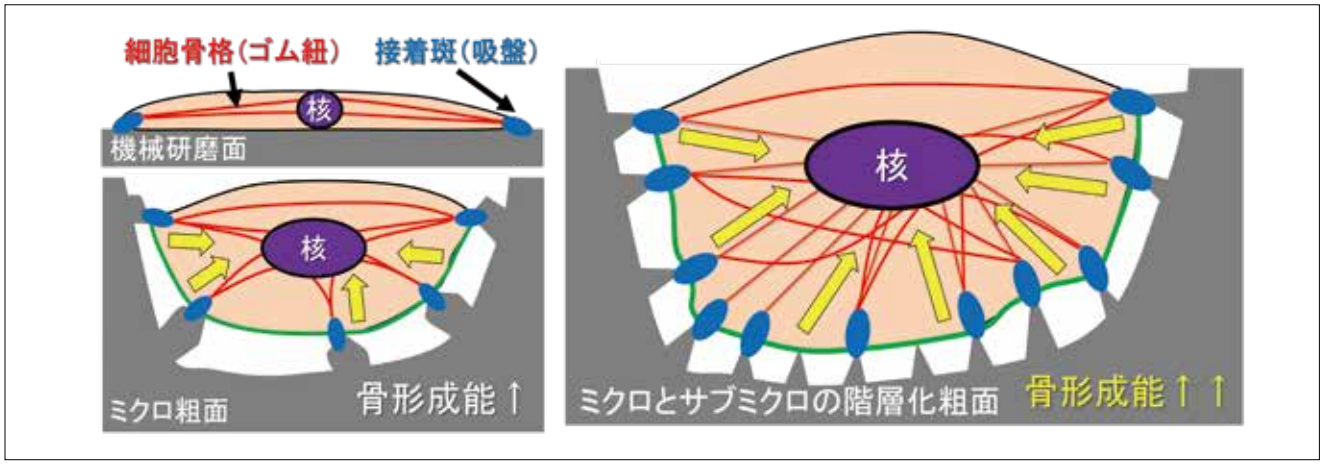

図2　インプラント表面形態の種類によるメカノバイオロジー機構の違いを示した模式図

新製品インプラントのオッセオインテグレーション活性を推察するためには？

これまで述べたようなインプラント表面形態の特徴とオッセオインテグレーション活性との関連に関する知見を踏まえることで，新製品インプラントの性能を推察することが可能です．パンフレット等に掲載されているインプラント表面の走査型電子顕微鏡（SEM）写真上に，写真の尺度で20-40μm相当の対角線をもつひし形を描き，ひし形と同じくらいの凹み（暗い部分）があるかどうか，ひし形の内部に鋭い突起（白い部分）が密に多数存在するかどうかを検証すればよいわけです（図3）．この理論が長期的なインプラント臨床成績を左右するかどうかの科学的証明には，厳密な臨床研究で検証する必要はあります．しかし，臨床医が新しいインプラントを導入する際の一つの客観的な判断基準となる基礎医学的な裏付けのある評価法と考えられます．



図3　インプラント表面の走査型電子顕微鏡像を用いてオッセオインテグレーション活性を推測する方法を示した模式図

“かたち”と“かたさ”に着眼した新しいインプラント周囲組織の誘導技術

最後に，表面形態という“かたち”に加え，インプラント表面の“かたさ”を最適化することで，インプラント周囲組織再生の制御に取り組んだ基礎研究成果を紹介します．

インプラント治療はオッセオインテグレーションに立脚していますが，力学的トラブルの多さ[32]や経年的なオープンコンタクトの発生，若年者の顎骨成長阻害[33]，要介護高齢者における管理の困難さなど，オッセオインテグレーションとは切り離せない様々な臨床的課題が取り上げられています．そのため，インプラント治療を発展させるためには，オッセオインテグレーションを強化する取り組みとともに，その根底を覆すゲームチェンジャーとなる技術開発も同時に重要となります．その一つとして，インプラント周囲に歯周組織を誘導する組織工学技術の開発が取り組まれてきました．しかし，歯胚という希少な生体組織を移植する技術[34]以外に，インプラント上へのセメント質誘導とシャーピー線維を伴う歯根膜で構成される機能的な歯周組織を誘導する組織工学技術はありませんでした．実用化へのハードルを下げるためには，費用対効果が高く，より低侵襲なアプローチである，体の中に元々存在する幹細胞を標的組織の形成へと誘導する内因性組織再生の技術が重要となります[35]．歯周組織の誘導を担う体性幹細胞として代表的な細胞は歯根膜幹細胞であり，歯根膜幹細胞が歯根セメント質，歯根膜，骨をそれぞれ産生するセメント質，線維芽細胞，骨芽細胞へとそれぞれ分化することで歯周組織が再生されます[36]．しかし，生体内でチタンインプラント表面に歯根膜が接したとしても，インプラント表面上に歯周組織が誘導されることはありません[37]．

歯根膜幹細胞と類似した性質をもつ体性幹細胞で

ある間葉系幹細胞は標的組織の硬さを模倣した材料表面上で，当該組織を産生する細胞種へと分化します[38]．また，骨芽細胞へと変わりつつある間葉系幹細胞をランダムに配列した突起をもつ材料表面上に付着させると，骨形成能が促進します[39,40]．そこで我々の研究グループでは，歯根セメント質が歯周組織再生を担う歯根膜幹細胞の機能を制御すると仮定し，歯根セメント質の理工学的性質を模倣した表面改質をインプラントに施すことで，インプラント周囲に歯周組織を導く戦略を着想しました．チタン表面をナノレベルで化学的に溶かすことにより，ナノ表面形態とマイクロメカニカル特性，すなわち，“かたち”と“かたさ”に関して，ヒト歯根セメント質を模倣したチタンナノ表面を創り出すことに成功しました（図4）．この生体模倣表面チタンインプラントを歯根膜組織が残存する抜歯窩内に埋植すると，細胞移植無しに，矯正移動も可能にする機能的な歯周組織がチタンインプラント上に誘導されることを見出しました[41]（図5）．この機序として，生体模倣チタンナノ表面は，付着した歯根膜幹細胞を「歯根セメント



図4　歯根セメント質と生体模倣チタン表面の走査型電子顕微鏡像と表面形態解析画像，微小硬度（単位 GPa）（画像やデータは文献41より引用）

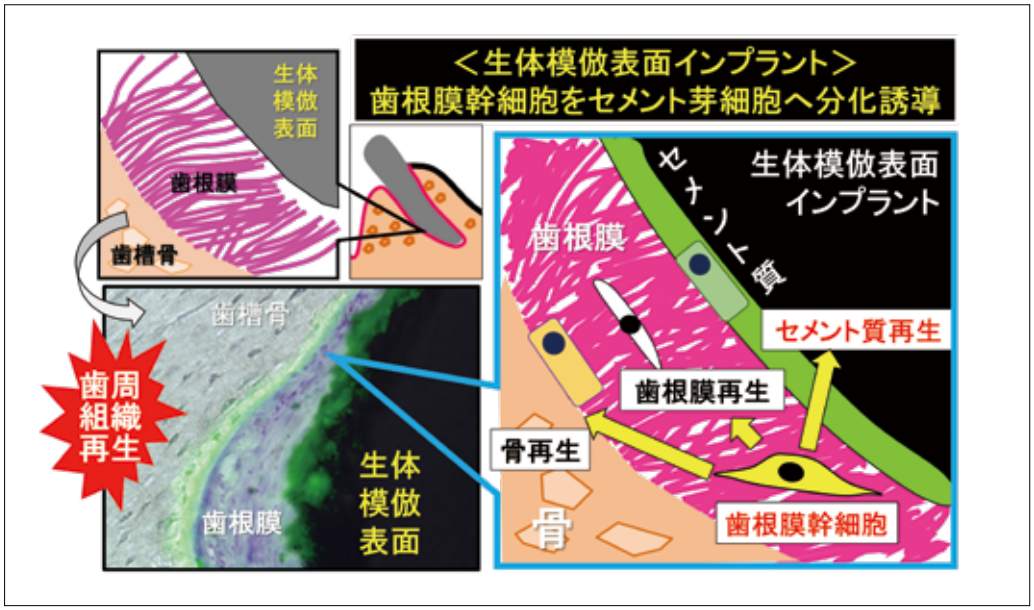

図5　生体模倣チタン表面インプラントの走査型電子顕微鏡像と表面形態解析画像，微小硬度（単位 GPa）（画像やデータは文献41より引用）

質上に付着している」と騙して，セメント芽細胞への分化を促進させ，インプラント表面への歯根セメント質形成をもたらした結果，この内因性歯周組織再生が導かれたと示唆されています．

元来，この生体模倣表面は，その特徴的なナノ突起形状と配列により歯肉線維芽細胞に働きかけ，通常インプラント周囲にみられない，歯周組織様の結合組織性付着の獲得を可能とします[42]．また，生体材料周囲の組織再生や感染防御，炎症において重要な働きを担うマクロファージに働きかけ，炎症性骨吸収の抑制を促す細胞型への変化[43]や貪食能の活性化[44]をもたらすことが示唆されています．さらに，この生体模倣表面は，骨組織に接触すると，ナノ突起で骨細胞を刺激してインプラント周囲の骨質を向上させることで，オッセオインテグレーションを増強することが示されています[45]（図6）．

この“かたち”と“かたさ”に着眼したナノテクノロジー技術により組織再生や炎症を制御するコンセプトは，生体分子や細胞などの生物資源の移植を必要とせず，体本来の再生・抗炎症機能を引き出すことにより導かれるため，医療機器開発に向けた法令上のハードルが比較的低いこと，侵襲性が低く費用対効果の高い再生歯科医療を提供できることが期待できます．今後さらに研究を進め，“かたち”と“かたさ”に着眼したインプラント表面改質アプローチにより，オッセオインテグレーションやインプラント周囲炎を制御してインプラント治療の諸課題を解決するとともに，インプラント学分野が早くから着眼してきた「物理的性質を模倣するバイオマテリアルで生体機能を制御する」という新たな組織再生・疾患予防技術の開拓を目指していきます．

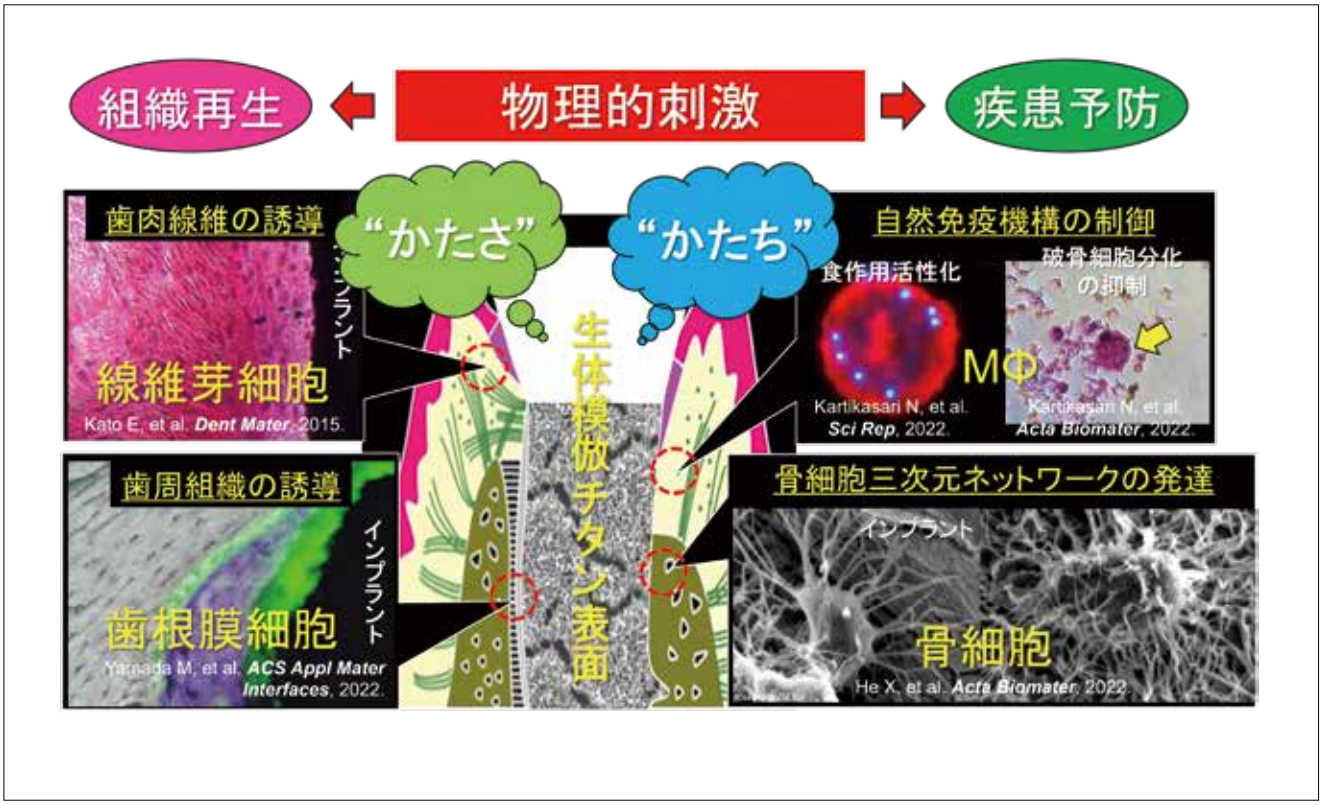

図6　生体機構の物理的制御によるインプラント周囲組織再生・疾患予防戦略の可能性

参考文献

1. A.P. Tomisa, M.E. Launey, J.S. Lee, M.H. Mankani, U.G. Wegst, E. Saiz, Nanotechnology approaches to improve dental implants, The International journal of oral & maxillofacial implants 26 Suppl (2011) 25-44; discussion 45-9.
2. T. Berglundh, I. Abrahamsson, N.P. Lang, J. Lindhe, De novo alveolar bone formation adjacent to endosseous implants, Clin Oral Implants Res 14(3) (2003) 251-62.
3. D. Andreev, M. Liu, D. Weidner, K. Kachler, M. Faas, A. Gruneboom, U. Schlotzer-Schrehardt, L.E. Munoz, U. Steffen, B. Grotsch, B. Killy, G. Kronke, A.M. Luebke, A. Niemeier, F. Wehrhan, R. Lang, G. Schett, A. Bozec, Osteocyte necrosis triggers osteoclast-mediated bone loss through macrophage-inducible C-type lectin, J Clin Invest 130(9) (2020) 4811-4830.
4. P. Trisi, G. Perfetti, E. Baldoni, D. Berardi, M. Colagiovanni, G. Scogna, Implant micromotion is related to peak insertion torque and bone density, Clin Oral Implants Res 20(5) (2009) 467-71.
5. J.Y. Cha, M.D. Pereira, A.A. Smith, K.S. Houschyar, X. Yin, S. Mouraret, J.B. Brunski, J.A. Helms, Multiscale analyses of the bone-implant interface, J Dent Res 94(3) (2015) 482-90.
6. R.A. Gittens, R. Olivares-Navarrete, Z. Schwartz, B.D. Boyan, Implant osseointegration and the role of microroughness and nanostructures: lessons for spine implants, Acta biomaterialia 10(8) (2014) 3363-71.
7. R.A. Gittens, L. Scheideler, F. Rupp, S.L. Hyzy, J. Geis-Gerstorfer, Z. Schwartz, B.D. Boyan, A review on the wettability of dental implant surfaces II: Biological and clinical aspects, Acta biomaterialia 10(7) (2014) 2907-18.
8. R. Fu, Q. Liu, G. Song, A. Baik, M. Hu, S. Sun, X.E. Guo, M. Long, B. Huo, Spreading area and shape regulate apoptosis and differentiation of osteoblasts, Biomed Mater 8(5) (2013) 055005.
9. O.F. Zouani, L. Rami, Y. Lei, M.C. Durrieu, Insights into the osteoblast precursor differentiation towards mature osteoblasts induced by continuous BMP-2 signaling, Biol Open 2(9) (2013) 872-81.
10. P.S. Mathieu, E.G. Loboa, Cytoskeletal and focal adhesion influences on mesenchymal stem cell shape, mechanical properties, and differentiation down osteogenic, adipogenic, and chondrogenic pathways, Tissue Eng Part B Rev 18(6) (2012) 436-44.
11. Z. Petho, K. Najder, E. Bulk, A. Schwab, Mechanosensitive ion channels push cancer progression, Cell Calcium 80 (2019) 79-90.
12. X.Y. Wan, Z.R. Liu, L.L. Li, Manipulation of Stem Cells Fates: The Master and Multifaceted Roles of Biophysical Cues of Biomaterials, Adv Funct Mater 31(23) (2021).
13. K.A. Kilian, B. Bugarija, B.T. Lahn, M. Mrksich, Geometric cues for directing the differentiation of mesenchymal stem cells, Proc Natl Acad Sci U S A 107(11) (2010) 4872-7.
14. H. Kitajima, K. Komatsu, T. Matsuura, R. Ozawa, J. Saruta, S.R. Taleghani, J. Cheng, T. Ogawa, Impact of nano-scale trabecula size on osteoblastic behavior and function in a meso-nano hybrid rough biomimetic zirconia model, J Prosthodont Res (2022).
15. D.M. Brunette, The effects of implant surface topography on the behavior of cells, The International journal of oral & maxillofacial implants 3(4) (1988) 231-46.
16. T. Osathanon, K. Bespinyowong, M. Arksornnukit, H. Takahashi, P. Pavasant, Human osteoblast-like cell spreading and proliferation on Ti-6Al-7Nb surfaces of varying roughness, Journal of oral science 53(1) (2011) 23-30.
17. A.K. Harris, A dozen questions about how tissue cells crawl, Biochemical Society symposium 65 (1999) 315-41.
18. R.A. Gittens, T. McLachlan, R. Olivares-Navarrete, Y. Cai, S. Berner, R. Tannenbaum, Z. Schwartz, K.H. Sandhage, B.D. Boyan, The effects of combined micron-/submicron-scale surface roughness and nanoscale features on cell proliferation and differentiation, Biomaterials 32(13) (2011) 3395-403.
19. Z. Dai, F. Wu, J. Chen, H. Xu, H. Wang, F.

Guo, Y. Tan, B. Ding, J. Wang, Y. Wan, Y. Li, Actin microfilament mediates osteoblast Cbfa1 responsiveness to BMP2 under simulated microgravity, PloS one 8(5) (2013) e63661.

20. M. Yamada, T. Ueno, H. Minamikawa, T. Ikeda, K. Nakagawa, T. Ogawa, Early-stage osseointegration capability of a submicrofeatured titanium surface created by microroughening and anodic oxidation, Clin Oral Implants Res 24(9) (2013) 991-1001.
21. Z. Schwartz, P. Raz, G. Zhao, Y. Barak, M. Tauber, H. Yao, B.D. Boyan, Effect of micrometer-scale roughness of the surface of Ti6Al4V pedicle screws in vitro and in vivo, The Journal of bone and joint surgery. American volume 90(11) (2008) 2485-98.
22. E. Gongadze, D. Kabaso, S. Bauer, T. Slivnik, P. Schmuki, U. van Rienen, A. Iglic, Adhesion of osteoblasts to a nanorough titanium implant surface, International journal of nanomedicine 6 (2011) 1801-16.
23. R.M. Salasznyk, R.F. Klees, W.A. Williams, A. Boskey, G.E. Plopper, Focal adhesion kinase signaling pathways regulate the osteogenic differentiation of human mesenchymal stem cells, Exp Cell Res 313(1) (2007) 22-37.
24. G. Mendonca, D.B. Mendonca, F.J. Aragao, L.F. Cooper, Advancing dental implant surface technology--from micron- to nanotopography, Biomaterials 29(28) (2008) 3822-35.
25. O. Omar, S. Svensson, N. Zoric, M. Lenneras, F. Suska, S. Wigren, J. Hall, U. Nannmark, P. Thomsen, In vivo gene expression in response to anodically oxidized versus machined titanium implants, Journal of biomedical materials research. Part A 92(4) (2010) 1552-66.
26. S. Szmukler-Moncler, D. Perrin, V. Ahossi, G. Magnin, J.P. Bernard, Biological properties of acid etched titanium implants: effect of sandblasting on bone anchorage, Journal of biomedical materials research. Part B, Applied biomaterials 68(2) (2004) 149-59.
27. J. Guo, R.J. Padilla, W. Ambrose, I.J. De Kok, L.F. Cooper, The effect of hydrofluoric acid treatment of TiO2 grit blasted titanium implants on adherent osteoblast gene expression in vitro and in vivo, Biomaterials 28(36) (2007) 5418-25.
28. T. Ueno, N. Tsukimura, M. Yamada, T. Ogawa, Enhanced bone-integration capability of alkali- and heat-treated nanopolymorphic titanium in micro-to-nanoscale hierarchy, Biomaterials 32(30) (2011) 7297-308.
29. M. Hasegawa, J. Saruta, M. Hirota, T. Taniyama, Y. Sugita, K. Kubo, M. Ishijima, T. Ikeda, H. Maeda, T. Ogawa, A Newly Created Meso-, Micro-, and Nano-Scale Rough Titanium Surface Promotes Bone-Implant Integration, Int J Mol Sci 21(3) (2020).
30. J. Derks, D. Schaller, J. Hakansson, J.L. Wennstrom, C. Tomasi, T. Berglundh, Effectiveness of Implant Therapy Analyzed in a Swedish Population: Prevalence of Peri-implantitis, J Dent Res 95(1) (2016) 43-9.
31. J. Derks, J. Hakansson, J.L. Wennstrom, C. Tomasi, M. Larsson, T. Berglundh, Effectiveness of implant therapy analyzed in a Swedish population: early and late implant loss, J Dent Res 94(3 Suppl) (2015) 44S-51S.
32. B.E. Pjetursson, D. Thoma, R. Jung, M. Zwahlen, A. Zembic, A systematic review of the survival and complication rates of implant-supported fixed dental prostheses (FDPs) after a mean observation period of at least 5 years, Clin Oral Implants Res 23 Suppl 6 (2012) 22-38.
33. E. Rossi, J.O. Andreasen, Maxillary bone growth and implant positioning in a young patient: a case report, Int J Periodontics Restorative Dent 23(2) (2003) 113-9.
34. M. Oshima, K. Inoue, K. Nakajima, T. Tachikawa, H. Yamazaki, T. Isobe, A. Sugawara, M. Ogawa, C. Tanaka, M. Saito, S. Kasugai, T. Takano-Yamamoto, T. Inoue, K. Tezuka, T. Kuboki, A. Yamaguchi, T. Tsuji, Functional tooth restoration by next-generation bio-hybrid implant as a bio-hybrid artificial organ replacement therapy, Sci Rep 4 (2014) 6044.
35. J.M. Wells, F.M. Watt, Diverse mechanisms for endogenous regeneration and repair in

mammalian organs, Nature 557(7705) (2018) 322-328.
36. W. Zhu, M. Liang, Periodontal ligament stem cells: current status, concerns, and future prospects, Stem Cells Int 2015 (2015) 972313.
37. X. Pei, L. Wang, C. Chen, X. Yuan, Q. Wan, J.A. Helms, Contribution of the PDL to Osteotomy Repair and Implant Osseointegration, J Dent Res 96(8) (2017) 909-916.
38. A.J. Engler, S. Sen, H.L. Sweeney, D.E. Discher, Matrix elasticity directs stem cell lineage specification, Cell 126(4) (2006) 677-89.
39. M.J. Dalby, N. Gadegaard, R. Tare, A. Andar, M.O. Riehle, P. Herzyk, C.D. Wilkinson, R.O. Oreffo, The control of human mesenchymal cell differentiation using nanoscale symmetry and disorder, Nat Mater 6(12) (2007) 997-1003.
40. K. Kurpinski, J. Chu, C. Hashi, S. Li, Anisotropic mechanosensing by mesenchymal stem cells, Proc Natl Acad Sci USA 103(44) (2006) 16095-100.
41. M. Yamada, T. Kimura, N. Nakamura, J. Watanabe, N. Kartikasari, X. He, W. Tiskratok, H. Yoshioka, H. Shinno, H. Egusa, Titanium Nanosurface with a Biomimetic Physical Microenvironment to Induce Endogenous Regeneration of the Periodontium, ACS Appl Mater Interfaces 14(24) (2022) 27703-27719.
42. E. Kato, K. Sakurai, M. Yamada, Periodontal-like gingival connective tissue attachment on titanium surface with nano-ordered spikes and pores created by alkali-heat treatment, Dent Mater 31(5) (2015) e116-30.
43. N. Kartikasari, M. Yamada, J. Watanabe, W. Tiskratok, X. He, Y. Kamano, H. Egusa, Titanium surface with nanospikes tunes macrophage polarization to produce inhibitory factors for osteoclastogenesis through nanotopographic cues, Acta Biomater 137 (2022) 316-330.
44. N. Kartikasari, M. Yamada, J. Watanabe, W. Tiskratok, X. He, H. Egusa, Titania nanospikes activate macrophage phagocytosis by ligand-independent contact stimulation, Sci Rep 12(1) (2022) 12250.
45. X. He, M. Yamada, J. Watanabe, W. Tiskratok, M. Ishibashi, H. Kitaura, I. Mizoguchi, H. Egusa, Titanium nanotopography induces osteocyte lacunar-canalicular networks to strengthen osseointegration, Acta Biomater 151 (2022) 613-627.

全身を考えたインプラント治療のすすめ
～術後慢性痛の予防と治療，漢方治療を併用した体質改善～

Recommendation of implant treatment considering the whole body
～ Prevention and treatment of postoperative chronic pain, improvement of physical constitution using Kampo medicines ～

昭和大学医学部生理学講座生体制御学部門
砂川 正隆

1　はじめに

抜歯やインプラント手術，抜髄などの治療後に，明らかな下歯槽神経等の神経損傷がないにもかかわらず，術後痛が遷延化・慢性化するケースがある．慢性痛が発現している状態では，末梢神経で問題が生じている可能性もあるが（末梢性感作），中枢での問題の方が大きいと考えられている（中枢性感作）．痛みの増悪や慢性化の背景には，血流や免疫力の状態など患者の体質の問題や精神的ストレスが関与していることも珍しくない．また，このような問題を抱えている患者にインプラント手術を行った場合，疼痛発現だけでなく，創傷治癒の不全や定着不良，早期脱落を招いてしまう可能性も高くなる．

インプラント治療において患者の満足度をより上げるため，具体的には，術後痛の軽減，術後痛の遷延化・慢性化の予防のため，もし術後痛が遷延化・慢性化した場合への対応，また，成功率を上げるための体質改善として，さらには，手術に際しての不安やストレスの軽減のため，漢方治療を併用した治療は有用である．

2　歯科臨床における漢方治療

2012（平成24）年に日本歯科医師会から発行された「薬価基準による歯科関係薬剤点数表」に，7種類の漢方薬が収載され，その後4種類が追加され，2022年現在では11種類の漢方薬が掲載されている．また，2023年の第116回歯科医師国家試験から和漢薬（漢方薬）に関する問題が出題されるようになり，近年，歯科臨床における漢方治療を取り巻く環境は大きく変化している．

過去に我々が大学病院（歯学部附属病院以外に医学部附属病院の口腔外科も含む）を対象に，歯科口腔外科領域ではどのような疾患に漢方処方が用いられているかを調査したところ，口腔乾燥症，舌痛症，顎関節症，不定愁訴，口内炎，種々の疼痛性疾患などで用いられていることが分かった[1]（図1）．

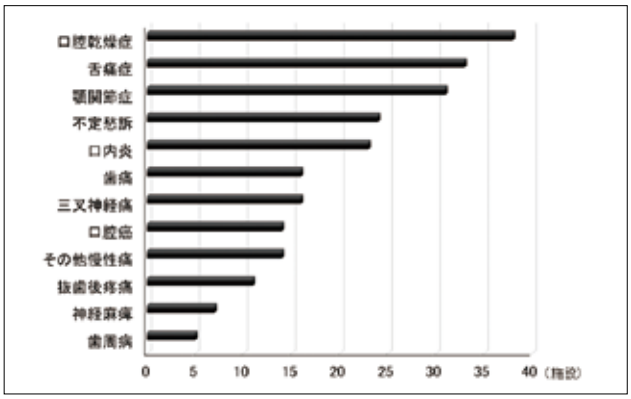

図1　漢方治療対象疾患
大学病院（歯学部附属病院以外に医学部附属病院の口腔外科も含む）を対象に，歯科口腔外科領域でどのような疾患に漢方治療が行われているかを調査した．47施設から回答を得た．

これらは治療法が確立されておらず，西洋医学的な対応だけでは治療に難渋することも多い疾患や症状である．漢方薬治療を含めた東洋医学を併用する利点の1つがここにあり，「西洋医学が苦手なとする症状に対しても対応が可能である」ことが挙げられる．

上述の通り，2022年現在11種類の漢方薬が歯科関係薬剤点数表に掲載されている．「口腔乾燥症」に対して五苓散（ごれいさん），白虎加人参湯（びゃっこかにんじんとう）が，「歯周炎」に対して排膿散及湯（はいのうさんきゅうとう），「歯痛や抜歯後疼痛」に対して立効散（りっこうさん），「口内炎」に対して茵蔯蒿湯（いんちんこうとう），半夏瀉心湯（はんげしゃしんとう），黄連湯（おうれんとう）

が用いられている．芍薬甘草湯は「顎関節症や口腔顔面領域の筋肉痛」に，葛根湯は「口腔顔面領域の筋肉痛や神経痛」に適応され，補中益気湯は「口腔顔面領域の疾患に関与する病後の体力低下や食欲不振」に，十全大補湯も「口腔顔面領域の疾患に関与する病後の体力低下や食欲不振」に適応されている．歯科医師が漢方薬を処方できるのは，あくまでも歯科口腔外科領域の疾患に対してのみであるが，歯科関係薬剤点数表に掲載されている11種類しか処方できないということではない．必要があれば11処方以外の医療用漢方製剤も処方可能であり，舌痛症や口腔心身症，口腔領域の不定愁訴に対し加味逍遙散，口腔乾燥症に対し麦門冬湯，神経痛やブラキシズム，口腔心身症に対し抑肝散，神経痛に対し桂枝加朮附湯なども処方されており，歯科臨床でいられている漢方薬の上位に入っている[2]（表1）．

順位	漢方処方
1	ツムラ半夏瀉心湯エキス顆粒 (TJ-14)
2	ツムラ白虎加人参湯エキス顆粒 (TJ-34)
3	ツムラ五苓散エキス顆粒 (TJ-17)
4	ツムラ加味逍遙散エキス顆粒 (TJ-24)
5	ツムラ立効散エキス顆粒 (TJ-110)
6	ツムラ麦門冬湯エキス顆粒 (TJ-29)
7	ツムラ抑肝散エキス顆粒 (TJ-54)
8	ツムラ桂枝加朮附湯エキス顆粒 (TJ-18)
9	ツムラ半夏厚朴湯エキス顆粒 (TJ-16)
10	ツムラ十全大補湯エキス顆粒 (TJ-48)

表1　歯科臨床で処方されている漢方薬（上位10方剤）[2]

3　慢性痛

1）慢性痛発生のメカニズム

生体には，痛みを抑制する仕組み（抑制系）と促進する仕組み（促進系）がある．通常は，痛みが生じても抑制系が働くことによって，脳（大脳皮質体性感覚野）に伝わる痛み信号が適度に抑制され，ある程度耐えうるようになっている（図2）．抑制系の代表として下行性疼痛抑制系があり，脳幹部から脊髄内を下降し脊髄後角でセロトニンあるいはノルアドレナリンを放出し，末梢神経から入力される痛み信号を抑制するしくみが働く．

しかし，末梢組織の損傷が大きかったり，炎症の程度が大きかったり遷延化した場合，促進系の方が有意に働くようになり，アロディニアや痛覚過敏症状が現れ，さらに長期化し慢性痛へと移行する．

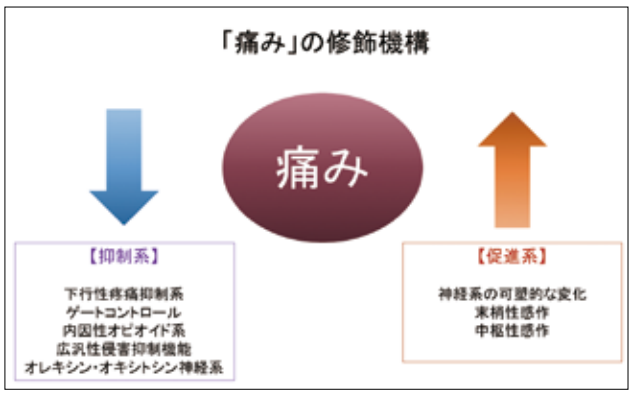

図2　痛みの修飾機構
痛みは，抑制系と促進系によって調節されており，促進系が有意に働くことによって慢性痛が発現する．

つまり，慢性痛は抑制系と促進系のバランスが崩れた状態である．促進系の末梢組織における病的な変化（末梢性感作）としては，種々の炎症メディエーターの受容体のリン酸化，異所性発火，エファプス伝達，発芽などが生じる．中枢神経系では脊髄後角（三叉神経の場合は三叉神経脊髄路核）や脳内の神経シナプスが存在する箇所での興奮性シナプス伝達の増強や抑制性シナプス伝達の減弱，グリア細胞（ミクログリア，アストロサイト）の活性化，発芽，下行性疼痛抑制系の変調などが中枢性感作として生じる[3]．上述の通り，慢性痛が発現している状態では，中枢の問題の方が大きいと考えられている．

図3に，一般的に用いられている疼痛治療薬と作用部位をまとめた．まずは末梢に作用する非ステロイド性抗炎症薬（NSAIDs）が使用され，効果が得られない場合は，中枢に作用する種々の薬剤が応用されている．痛みが長期化すると，これらの薬を駆使しても奏功しないケースが多く存在する．

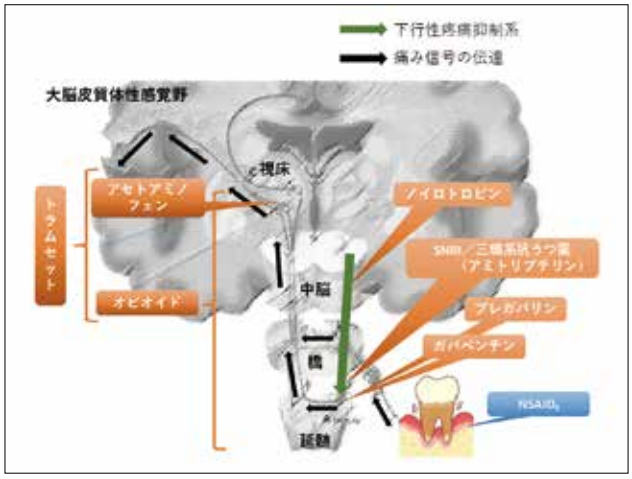

図3　三叉神経領域で用いられている疼痛治療薬と作用点

2）痛みに対する漢方治療

多くの西洋薬は単一成分であるが，漢方薬は2種類以上の天然生薬で構成されており，またそれぞれの生薬に薬理作用を有する多くの成分が含まれている．

例えば，ある漢方薬が鎮痛作用のみならず，利水作用（水分代謝を改善し，水の偏在を是正する作用）や駆瘀血（くおけつ）作用（血流の改善作用）も併せ持つようなことはごく一般的である．そのため，漢方薬を選択する際には，痛みだけでなく，四診（東洋医学特有の診察法）によって痛み以外の症状や患者の体質も含めた情報収集を行う．表2に例を示す．例えば，冷えによって痛みが増悪する患者には，鎮痛作用のほかに身体を温める作用を有する生薬を含む漢方薬（例；桂枝加朮附湯）を処方する．瘀血（おけつ）（微小循環障害）症状のある患者には，鎮痛作用ならびに駆瘀血作用を有する漢方薬（例；桂枝茯苓丸（けいしぶくりょうがん））を選択する．西洋薬治療とは異なり，漢方薬は痛みに伴う症状や痛みを増悪させる因子も同時に改善できるという利点がある．

痛み以外の主要な症状	治療方針	代表的な処方
冷え	温める	桂枝加朮附湯
熱・炎症	冷やす・抗炎症	越婢加朮湯
微小循環障害	血流改善･血液流動性改善	桂枝茯苓丸
浮腫・めまい	抗浮腫・抗めまい	五苓散
ストレス・不安	抗ストレス･抗不安	抑肝散
体力低下・免疫力低下 疲労倦怠・食欲不振	体力向上・免疫力向上 抗疲労・胃腸機能の改善	十全大補湯

表2　痛み以外の症状を考慮した漢方薬の選択

a. 桂枝加朮附湯

桂枝加朮附湯の構成生薬は，桂皮，芍薬，蒼朮，大棗，甘草，生姜，附子末であり，抗炎症作用，鎮痛作用を有する生薬（桂皮，芍薬，甘草，附子末）が主となって作用する．附子は強い鎮痛作用に加えて，身体を温めたり，浮腫を改善する作用を有する．蒼朮も浮腫を改善し，桂皮や生姜も温める作用を有する．桂枝加朮附湯は，冷えや腫脹を伴う関節痛や神経痛に有効である[4]．

b. 越婢加朮湯

石膏，麻黄，蒼朮，大棗，甘草，生姜から構成され，抗炎症作用を有する生薬（麻黄，石膏，甘草）と浮腫など水の偏在を改善する蒼朮が含まれている．アレルギーや炎症による浮腫にも有効である．本剤は，強い抗炎症作用を有するため，胃腸障害などを有する患者でNSAIDsが服用できないケースに，NSAIDsの代わりに用いることもできる[5]．構成生薬は桂枝加朮附湯と類似しているが，越婢加朮湯には強い抗炎症作用を有する石膏や麻黄が含まれており，冷えのない患者に適している．

c. 桂枝茯苓丸

桂枝茯苓丸は血流の低下や停滞によって引き起こされる種々の症状を改善する漢方薬であり[6,7]，桂皮，芍薬，茯苓，桃仁，牡丹皮で構成される．桃仁と牡丹皮に加え，芍薬も血流改善効果を有する．さらには，芍薬と桂皮が鎮痛作用，抗炎症作用を発揮する．

桂枝茯苓丸は末梢循環を改善することにより患肢を温め，脳卒中後の冷感としびれを改善したとの報告がある[8]．紫がかった色をした口唇や舌，歯肉は瘀血のサインと考えられており，桂枝茯苓丸を選択する指標のひとつとなる．

d. 五苓散

五苓散は，水分代謝を改善する生薬（蒼朮あるいは白朮，沢瀉，茯苓，猪苓）が主で構成されており，口渇のほか，浮腫や排尿障害，下痢，めまいなど水の偏在や停滞が関与する症状を改善する．また，鎮痛作用，抗炎症作用，身体を温める作用を有する桂皮が含まれている．五苓散は浮腫によって痛みが増すケース[9]や気候の変化に伴う気圧の変化によって生じる痛みに対しても用いられる[10]．歯科領域では，三叉神経痛に対する有効例の報告が散見される[11]．

e. 抑肝散

抑肝散は，抗ストレス作用を有する釣藤鈎と柴胡が主となって作用し，その他，当帰，川芎，蒼朮，茯苓，甘草が含まれている．元来，抑肝散は神経症や不眠症，小児の夜泣き，小児疳症に用いられおり，強弱な体質で，ストレスに対して感受性が高まり，イライラや怒りが表に現れているような患者に適する[12]．甘草，柴胡，釣藤鈎，川芎などに鎮痛作用が認められており，線維筋痛症，帯状疱疹後神経痛，幻肢痛，頭痛，三叉神経痛など，様々な疼痛性疾患に対する有効性が報告されている[13-16]．痛みはストレスをもたらし，またそのストレスが疼痛の遷延化や増悪をもたらすことが報告されている[17]．このようなケースにも抑肝散は適している．後述するが，抑肝散の作用機序に関しては多くの基礎研究が行われている．

f. 十全大補湯

十全大補湯は，人参，黄耆，甘草，芍薬，桂皮，地黄，蒼朮，川芎，当帰，茯苓から構成されている．痛みが長く続くと体力が奪われ，闘病意欲も低下する．十全大補湯の主成分である人参や黄耆は疲労倦怠感，食欲不振，免疫力の低下を改善し，闘病に必要な体力を増強する[18]．甘草，芍薬，桂皮などは，鎮痛・抗炎症作用を有する．十全大補湯は免疫能を高め，腫瘍の転移抑制も期待できることから，癌患者にも頻用されている[19,20]．

g. 柴胡桂枝湯

柴胡桂枝湯（さいこけいしとう）は柴胡，半夏，黄芩，甘草，桂皮，芍薬，大棗，人参，生姜から構成される．通常は，胃腸障害を伴う風邪症状に用いられているが，柴胡，黄芩，甘草，桂皮，芍薬は抗炎症作用，鎮痛作用を有する．柴胡桂枝湯は抗痙攣作用を有し[21]，柴胡桂枝湯のてんかんに対する有効性も報告されている[22]．三叉神経痛には抗てんかん薬であるカルバマゼピンが適応されることから，柴胡桂枝湯も三叉神経痛に対する効果が期待できる．柴胡桂枝湯は，三叉神経痛モデルラットに対して鎮痛作用を有することが報告されており[23]，臨床的にも有効例が報告されている[23-25]．

3）中枢性感作に対する漢方薬の作用機序 ～抑肝散を例に～

西洋薬を駆使しても効果が得られなかったケースでも漢方薬が効いた例は多数報告されている．この理由を一言で述べると，「漢方薬は既存の西洋薬とはことなった作用機序を有するからである」と著者は考える．近年，漢方薬の基礎研究が積極的に行われるようになり，エビデンスベースの漢方治療も行われている．西洋医学を学んできた歯科医師にとっては，ナラティヴベースよりもエビデンスベースの薬の選択の方が馴染みやすく，理解しやすい．ここでは，近年広く研究が行われている抑肝散を例に，漢方薬がどのような機序で鎮痛効果を発揮しているのかを紹介する．

上述の通り抑肝散は，線維筋痛症，帯状疱疹後神経痛，幻肢痛，頭痛，三叉神経痛など，様々な疼痛性疾患に対する有効性が報告されている[13-16]．抑肝散の鎮痛作用については，chronic constriction injury model（CCIモデル；坐骨神経慢性絞扼損傷モデル）[26,27]，partial sciatic nerve ligation model（PSL モデル；坐骨神経部分損傷モデル[28]，癌の骨転移モデル[29]，アジュバント関節炎モデル[30] など，いくつもの動物モデルで証明されている．神経障害性疼痛や痛覚変調性疼痛の発現や維持にはいくつかの要因が関与しているが，脊髄後角における可塑的な変化，つまり中枢性感作が，慢性痛における痛覚過敏やアロディニア（異痛症）症状の要因の一つと考えられている[31]．過去の基礎研究より，脊髄レベルにおける中枢性感作として，1）興奮性シナプス伝達の増強，2）抑制性シナプスの機能不全，3）グリア細胞の活性化，4）下行性疼痛調節システムの機能不全，が挙げられる．三叉神経領域の難治性疼痛に関しても，三叉神経脊髄路核（特に尾側亜核）において同様の中枢性感作が生じていると考えられている．以下，これらの可塑的な変化に対して抑肝散がどのように作用しているのか，これまでの研究報告から考察する（図4）．

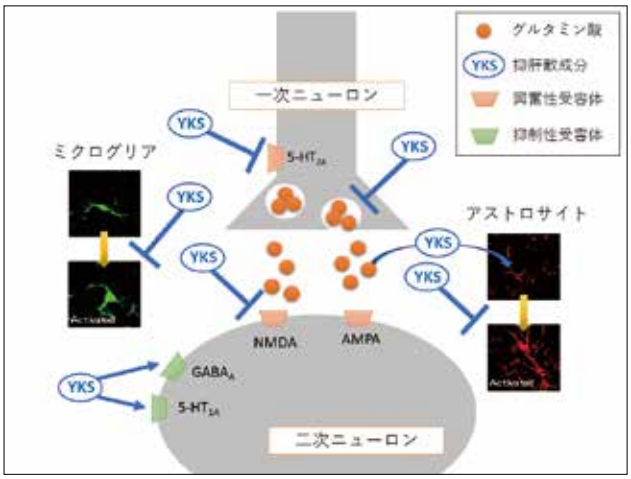

図4　神経伝達に対する抑肝散の作用
一次ニューロンと二次ニューロン間の神経伝達に対する抑肝散の可能性のある機序について示す．①グルタミン酸の放出抑制，②グルタミン酸のアストロサイトへの取り込み促進，③NMDA型グルタミン酸受容体に対するアンタゴニスト作用，④$GABA_A$受容体へのアゴニスト作用，⑤グリア細胞（ミクログリア，アストロサイト）の活性化抑制作用，⑥抑制性のセロトニン$5\text{-}HT_{1A}$受容体に対してはアゴニスト作用，興奮性の$5\text{-}HT_{2A}$受容体に対してダウンレギュレーション作用．

a. 興奮性シナプス伝達の増強に対する作用

末梢へ侵害刺激が加わると，一次求心性神経の末端からグルタミン酸やサブスタンスPなどの神経伝達物質が放出され，脊髄後角ニューロンの各受容体に作用する．一次神経からの持続的または反復的な入力は，グルタミン酸受容体のひとつであるN-メチル-D-アスパラギン酸（NMDA）受容体を活性化およびリン酸化することにより，興奮性シナプス伝達

を促進させる．抑肝散は，シナプス前ニューロンからの過剰なグルタミン酸放出を減衰させる[32]．また，シナプス間隙におけるグルタミン酸の除去は，主にアストロサイトの2つのグルタミン酸トランスポーター，EAAT1（Glutamate aspartate transporter; GLAST）とEAAT2（Glutamate transporter-1; GLT-1）によって行われているが，抑肝散がGLT-1 を介したグルタミン酸の取り込みを促進することが報告され[33]，この作用は，甘草の成分であるグリチルリチンとその代謝物である 18β-グリチルレチン酸によるものであることが報告されている[34]．さらには，抑肝散はNMDA受容体に対し拮抗作用を有し，甘草の成分であるイソリキリチゲニンが拮抗薬として作用している[35]．以上より抑肝散は，グルタミン酸による過剰な神経伝達を抑制すると考えられる．鈴木らは[26]，抑肝散がラットCCI モデルの機械的および冷的アロディニアを抑制し，ブラシによる物理的刺激またはアセトンによる冷刺激によって上昇した脳脊髄液中のグルタミン酸レベルを抑制したことを報告しているが，この研究結果も，抑肝散がグルタミン酸神経系に対する抑制効果を有していることを支持している．

b. 抑制性シナプスの機能不全に対する作用

慢性痛を有するラットにおいて，脊髄後角の抑制性介在ニューロンである GABA（γ-アミノ酪酸）作動性ニューロンの機能低下が生じることが報告されている[36]．マウスへのGABA$_A$受容体に作用する睡眠鎮静剤ペントバルビタール投与による睡眠時間が，精神的ストレス負荷によって短縮されたが，抑肝散投与により回復した[37]．また抑肝散は，抗不安効果を有し，GABA$_A$受容体を介した作用であると考えられている[38]．Liaoらは[39]，当帰の水抽出エキスがGABA$_A$受容体に結合することを報告している．これらのことは，抑肝散がGABA作動性ニューロンを介して，シナプス伝達に対して抑制的に作用する可能性を示唆している．

c. グリア細胞の活性化に対する作用

統合失調症，多発性硬化症，認知症の行動・心理症状などの動物モデルにおいて，抑肝散はグリア細胞（ミクログリア，アストロサイト）の活性化を抑制することが報告されている[40-42]．脊髄後角におけるグリア細胞の活性化は慢性痛の発現や維持に関与することから，グリア細胞やその関連分子が新しい疼痛治療戦略のターゲットになっている[43]．Sugaらは[27]，ラットCCIモデルにおいて，抑肝散の投与がアストロサイトの活性化を抑制することを報告している．またEbisawaらは[28]，マウスPSLモデルの脊髄後角のミクログリアやアストロサイトにおけるインターロイキン6のmRNAの発現増加が抑肝散投与によって抑制され，蒼朮のみでも同様の効果が得られることを報告している．これらのことは，抑肝散は神経障害性疼痛に対して有効であり，作用機序の一つとしてグリア細胞の活性化抑制作用が関与していることを示唆している．

d. 下行性疼痛調節システムの機能不全に対する作用

吻側延髄腹内側部から脊髄に下行する神経線維は主にセロトニンを分泌し，橋青斑核から下行する線維はノルアドレナリンを分泌する．セロトニンは抑制性のセロトニン受容体5-HT$_{1A}$や5-HT$_{1B}$に作用し，ノルアドレナリンはα2受容体に作用し，シナプス伝達を抑制する．セロトニン・ノルアドレナリン再取り込み阻害薬（SNRI）はこの効果を高めることを期待して用いられている[44]．抑肝散は5-HT$_{1A}$受容体の作動薬として作用し，この作用は釣藤鈎に含まれるアルカロイド，ガイソシジンメチルエーテルによるものであると報告されている[45]．さらには，抑肝散は，神経伝達に対して促進的に作用する5-HT$_{2A}$受容体のダウンレギュレーション作用も有する[46]．これらの薬理作用より，脊髄後角におけるセロトニン受容体を介した鎮痛作用が生じているのではないかと考えられる．下行性疼痛抑制系の機能不全も慢性痛の発現に関与するが[47]，抑肝散がこの機能不全そのものを改善する効果を有するかどうかは明らかにされていないため，今後さらなる検討が必要である．

e. その他の作用

抑肝散は，ラットへのモルヒネ反復投与による鎮痛耐性の発現を抑制し，その際，モルヒネ投与によるオレキシンの分泌亢進が抑肝散投与によって抑制された[48]．オレキシンは主に外側視床下部から分泌される神経ペプチドであり，本来，鎮痛作用を有する物質である[49]．しかし，モルヒネ鎮痛耐性モデルラットに対しオレキシン受容体拮抗薬を投与すると疼痛閾値の低下が抑制され[50]，また，急性痛や慢性痛を有する動物に対してもオレキシン受容体拮抗薬の投与により鎮痛効果が得られた[51]．よって，疼痛を有する病態では，過剰なオレキシンの分泌が疼痛抑制系を変調させている可能性があり，オレキシン

の分泌を抑制することは鎮痛につながる．Katahiraらは[52]，健常なラットに対し抑肝散を投与したところ，用量依存的にオレキシンの分泌が抑制されることを報告している．これらのことから，抑肝散の鎮痛作用の一端にオレキシンの分泌抑制が関与しているのではないかと考えられる．

オキシトシンも視床下部から分泌される神経ペプチドであり，中枢神経系への作用として鎮痛作用が報告されている[53,54]．ラット急性ストレスモデルへの抑肝散投与によってオキシトシン分泌が増加することが報告されている[55]．抑肝散の鎮痛作用の一端に，オキシトシンの分泌促進作用が関与している可能性があり，今後，疼痛モデル動物を用いた検討が必要である．

4　痛み症状以外への漢方薬の応用

「創傷の治癒が悪い」「インプラントの定着が悪い」．それ以外にも，「歯周治療がなかなかうまく進まない」「齲蝕の治療をしても再発する」「矯正治療や外科治療の予後が悪い」．そんな時，そんな患者の背景には「免疫力が低い」「口腔内の血流が悪い」「ストレスをかかえている」「抗酸化力が低い」などの要因があるのではないかと想像する（図5）．このような宿主の要因への対応を西洋医学だけで行うことは難しいが，漢方薬を用いると比較的容易に対応できる．

図5　歯科臨床におけるトラブルと宿主の背景

1）免疫力の低下に対して

免疫力の低下に対しては，補中益気湯や十全大補湯が有用である．いずれも免疫賦活効果，癌の転移抑制効果などが数多く報告されている[56,57]．また興味深いことに，十全大補湯は基礎研究から，歯周病菌（P. gingivalis）に対する抗菌効果や破骨細胞の分化を抑制する効果を有することが明らかにされている[58]．免疫力の低下が背景にある歯周病患者に対しては，漢方薬をお湯に溶かし，歯肉に浸透させるようにしばらく口に含んでから飲み込むと，局所作用と全身作用の両方が期待できる．

東洋医学では，五臓理論という人体の機能を「肝」「心」「脾」「肺」「腎」の5つに分ける思想があり，「腎が骨を主る」と考えられている．腎の機能低下に対する代表的な処方として八味地黄丸（はちみじおうがん）（八味丸（はちみがん））がある．八味地黄丸は，疲労倦怠感が強く，四肢に冷えがある高齢者の疾患に広く汎用されている．冷えや浮腫が強く，関節痛やしびれが顕著な場合は，類似処方である牛車腎気丸（ごしゃじんきがん）が，冷えがなく四肢にほてりがみられる場合は六味丸（ろくみがん）が適応される．加齢による歯周病の進行抑制やインプラント治療を行う高齢者の骨の退化抑制などの効果も期待できる．

2）血行不良に対して

瘀血に対する漢方薬は数多く存在するが，代表的なものとして，桂枝茯苓丸や当帰芍薬散（とうきしゃくやくさん）などがある．これらの漢方薬は血液の性状，流動性そのものを改善する，つまり血液をサラサラにすることが基礎研究から明らかにされている．上述の11方剤の中では，十全大補湯にも同様の効果があることが確認されている[59]．

外科治療後の疼痛や治癒を早めるには，駆瘀血剤のひとつである治打撲一方（ちだぼくいっぽう）がお薦めである[60]．外科治療には局所麻酔薬は必須であり，多くの局所麻酔薬には血管収縮剤が含まれている．また，外科治療に際して患者は緊張や不安，ストレスにより交感神経が興奮状態にあり，これによっても血管が収縮する．さらには，外科治療に伴う出血に際し血液凝固反応が生じ，血液流動性も低下する．このような循環障害を早期に改善することは外科治療後の治癒を早めるとともに，術後痛の軽減にも効果的である．

3）ストレスに対して

精神的ストレスは種々の疾患の発症や増悪に関与することは周知の事実であり，歯周病や外科治療の予後，唾液分泌にも影響する．ストレスに有用な漢方薬も多数あるが，代表的なものとして抑肝散や加味逍遙散（かみしょうようさん），加味帰脾湯（かみきひとう）などがある．怒りっぽく顕著なイライラがみられる場合には抑肝散，不安症状が強い場合には加味帰脾湯，加味逍遙散は精神不安やイライラに加え，冷えのぼせ（顔色は赤いが足は

冷える），多愁訴，更年期障害を伴うケースに有用である．心因的要素が関与する舌痛症や口腔内不定愁訴に対する加味逍遙散の有効例の報告は多数ある[61,62]．もし11方剤から選ぶとしたら，補中益気湯が使用できる．補中益気湯の構成生薬である柴胡（さいこ）や陳皮（ちんぴ）が抗ストレス作用を有する．ストレスに弱い人が定期的にこれらの漢方薬を服用することによりストレスに対する耐性が高められ，またストレス状態からの回復が早められる．

歯科医師が対応に苦労する睡眠時のブラキシズムに対して，抑肝散の有効例の報告が散見される[63,64]．抑肝散の原典である『保嬰撮要（1556年）』にも咬牙（ブラキシズム）に有用であることが記載されている．また，「歯ぎしりに飲んで効く漢方薬」というフレーズで抑肝散が市販薬として販売されている．怒りっぽくイライラが顕著な患者で，ブラキシズムがみられる場合に試す価値はある．

4）抗酸化力の低下に対して

近年，種々の疾患の発症や増悪に酸化ストレスが関与していることが報告されている．口腔領域の疾患では歯周病と酸化ストレスとの関係は明らかで[65]，抗酸化作用を有する薬剤を補助的に利用することは有用である．Hirayamaら[66]は，48種類の漢方頻用処方の各種フリーラジカル消去能を調べ，いずれの漢方薬も多かれ少なかれ抗酸化能を有することを示している．例えば，フリーラジカルの代表であるヒドロキシラジカル対しては，小柴胡湯（しょうさいことう），柴胡加竜骨牡蛎湯（さいこかりゅうこつぼれいとう），温清飲（うんせいいん），大柴胡湯（だいさいことう），葛根湯などが高い消去能を示している．体質にあった漢方薬を定期的に服用することにより抗酸化能を高めることができる．

5　まとめ

インプラント治療の際に漢方治療を併用することにより期待できる効果を整理する（図6）．手術前後の不安やストレス，またそれに伴う不眠があった場合には，抑肝散や加味帰脾湯，加味逍遙散などが使用できる．先取り鎮痛（手術前に，術中・術後痛の軽減を目的に行う治療）や慢性痛の発現予防にも漢方薬は有用である．抑肝散を1週間ほど前から前投与することで，これらの効果が期待できる．術後は，血流改善を目的に駆瘀血薬（治打撲一方や桂枝茯苓丸など）を用いることにより治癒促進効果が期待できる．また，必要に応じて，治療期間を通して体質改善も合わせて行うとよい．

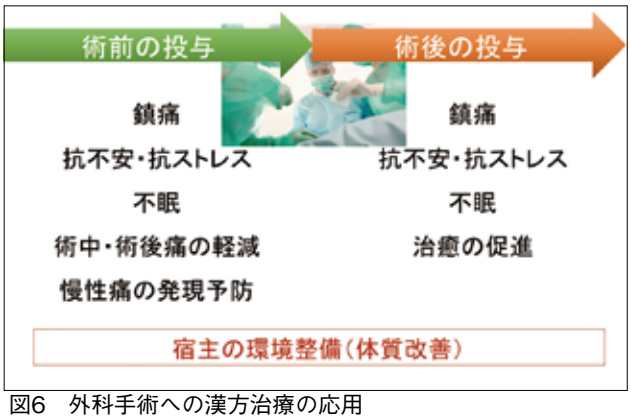

図6　外科手術への漢方治療の応用
外科手術に際し漢方治療を併用することによって期待できる効果

本総説では，漢方薬の適応や漢方薬を用いる利点を中心に紹介したが，漢方薬も副作用はある．甘草（かんぞう），麻黄（まおう），附子（ぶし），大黄（だいおう），芒硝（ぼうしょう）などは副作用が生じやすい生薬であり（表3），漢方薬を2剤，3剤併用する場合には，必ず構成生薬を確認し，生薬の重複がないか，重複している場合，許容範囲であるかの確認が必要である．とはいえ，漢方薬を利用することにより得られるメリットは大きい．インプラント手術をはじめ，歯科臨床に上手に利用していただきたい．

なお，本内容要旨は，大阪口腔インプラント研究会 第147回例会（2022/8/21）にて発表したものである．

生薬	主要活性成分	作用	臨床症状	注意を要するポイント
麻黄	エフェドリン	交感神経興奮 中枢神経興奮	不眠，動悸，頻脈，興奮 血圧上昇，発汗過多，排尿障害	循環器疾患患者や高齢者への投与 交感神経興奮薬との併用
甘草	グルチルリチン酸	カリウム排泄促進	低カリウム血症，ミオパチー 偽性アルドステロン症	漢方薬の多剤併用（総投与量に注意） 利尿薬やグリチルリチン酸製剤との併用
附子	アコニチン類	神経毒	動悸，のぼせ 舌のしびれ，悪心	附子中毒
大黄	センノシド	瀉下	下痢，腹痛	過剰投与
芒硝	硫酸ナトリウム	瀉下	下痢，浮腫	過剰投与

表3　副作用の注意が必要な生薬

参考文献

1）砂川正隆，他．歯科口腔外科における漢方薬の使用状況－大学病院における使用実態調査－．日本歯科東洋医学会誌29(1-2): 15-23, 2010.

2）厚生労働省．第6回NDBオープンデータ．2021. https://www.mhlw.go.jp/stf/seisakunitsuite/bunya/0000177221_00010.html.

3）田口俊彦，他（監修）．疼痛医学．東京: 医学書院; 2020.

4）Nakanishi M, et al. Efficacy of traditional Japanese herbal medicines-Keishikajutsubuto (TJ-18) and Bushi-matsu (TJ-3022)-against postherpetic neuralgia aggravated by self-reported cold stimulation: a case series. J Altern Complement Med 18(7): 686-692, 2012.

5）福嶋裕造，他．整形外科の疼痛性疾患に対する漢方治療．日東医誌70(1): 35-41, 2019.

6）Nozaki K, et al. Effects of keishibukuryogan on vascular function in adjuvant-induced arthritis rats. Biol Pharm Bull 30(6): 1042-1047, 2007.

7）Tomita T, et al. Effect of Keishibukuryogan, a Japanese Traditional Kampo Prescription, on Improvement of Microcirculation and Oketsu and Induction of Endothelial Nitric Oxide: A Live Imaging Study. Evid Based Complement Alternat Med 2017: 3620130, 2017.

8）Fujita K, et al. Efficacy of keishibukuryogan, a traditional Japanese herbal medicine, in treating cold sensation and numbness after stroke: clinical improvement and skin temperature normalization in 22 stroke patients. Neurol Med Chir (Tokyo) 50(1): 1-5, 2010.

9）林忍，他．下肢静脈瘤に伴う浮腫に対する五苓散の治療効果．日本血管外科学会雑誌 23(5): 831-835, 2014.

10）Kurihara Y, et al. General introduction to Kampo medicine - the nuts and bolts of Kampo -. Juntendo Med J 64: 258-263, 2018.

11）堀口勇，他．三叉神経痛に対して漢方薬が有効であった症例の検討．日東医誌54(2): 383-386, 2003.

12）de Caires S, Steenkamp V. Use of Yokukansan (TJ-54) in the treatment of neurological disorders: a review. Phytother Res 24(9): 1265-1270, 2010.

13）中村吉孝，他．神経障害性疼痛に対する抑肝散の効果．麻酔 58(10): 1248-1255, 2009.

14）Yamaguchi K. Traditional Japanese herbal medicines for treatment of odontopathy. Front Pharmacol 6: 176, 2015.

15）Sugasawa Y. Effect of yokukansan, Japanese herbal medicine, on phantom-limb pain. Middle East J Anaesthesiol 23: 499-500, 2016.

16）Akiyama H, Hasegawa Y. Effectiveness of the traditional Japanese Kampo medicine Yokukansan for chronic migraine: A case report. Medicine (Baltimore) 98(36): e17000, 2019.

17）Hannibal KE, Bishop MD. Chronic stress, cortisol dysfunction, and pain: a psychoneuroendocrine rationale for stress management in pain rehabilitation. Phys Ther 94(12): 1816-1825, 2014.

18）Yamakawa J, et al. Fatigue and Kampo (Japanese herbal) medicines: Hochuekkito and juzentaihoto. Herbal Medicines 97-111, Humana Press, New York, 2016.

19）Saiki I, et al. Effect of juzentaihoto/Shi-Quan-Da-Bu-Tang on malignant progression and metastasis of tumor cells. World J Trad Chin Med 3: 26-45, 2017.

20）Ogawa-Ochiai K, et al. Natural killer cell function changes by the Japanese Kampo Medicine Juzentaihoto in General fatigue patients. Advances in Integrative Medicine 8(1): 33-43, 2021.

21）菅谷愛子．細胞レベルにおけるけいれん発現機序と柴胡桂枝湯加しゃく薬の作用．YAKUGAKU ZASSHI 121(5): 295-317, 2001.

22）砂川正隆，他．三叉神経痛に対する柴胡桂枝湯(TJ-10)の有効性．麻酔50(5): 486-490, 2001.

23）後藤志乃，他．三叉神経痛が疑われた認知症患者の疼痛コントロール．日本ペインクリニック学会誌16(2): 169-170, 2009.

24）森下孝仁．三叉神経痛に対する柴胡桂枝湯の効果．痛みと漢方1: 38~40, 1991.

25）大野健次: 柴胡桂枝湯が有効であると思われた三叉神経痛の2症例．ペインクリニック7: 477-480, 1986.

26）Suzuki Y, et al. Antiallodynic effect of herbal medicine yokukansan on peripheral neuropathy

in rats with chronic constriction injury. Evid Based Complement Alternat Med 2012: 953459, 2012.
27) Suga H, et al. The analgesic and anti-stress effects of a Kampo medicine (Yokukansan) in rats with chronic constriction injury–a comparative study with kamishoyosan. J Integr Ther 2: 5, 2015.
28) Ebisawa S, et al. Yokukansan Improves Mechanical Allodynia through the Regulation of Interleukin-6 Expression in the Spinal Cord in Mice with Neuropathic Pain. Evid Based Complement Alternat Med 2015: 870687, 2015.
29) Nakao K, et al. Yokukansan Alleviates Cancer Pain by Suppressing Matrix Metalloproteinase-9 in a Mouse Bone Metastasis Model. Evid Based Complement Alternat Med 2019: 2956920, 2019.
30) Honda Y, et al. Analgesic and anti-stress effects of Yokukansan in rats with adjuvant arthritis. Kampo Med 64: 78-85, 2013.
31) Finnerup NB, et al. Neuropathic Pain: From Mechanisms to Treatment. Physiol Rev 101(1): 259-301, 2021.
32) Takeda A, et al. Suppressive effect of Yokukansan on excessive release of glutamate and aspartate in the hippocampus of zinc-deficient rats. Nutr Neurosci 11(1): 41-46, 2008.
33) Ueki T, et al. Yokukansan, a Traditional Japanese Medicine, Enhances the Glutamate Transporter GLT-1 Function in Cultured Rat Cortical Astrocytes. Evid Based Complement Alternat Med 2018: 6804017, 2018.
34) Kawakami Z, et al. Glycyrrhizin and its metabolite 18 β -glycyrrhetinic acid in Glycyrrhiza, a constituent herb of yokukansan, ameliorate thiamine deficiency-induced dysfunction of glutamate transport in cultured rat cortical astrocytes. Eur J Pharmacol 626(2-3): 154-158, 2010.
35) Kawakami Z, et al. Isoliquiritigenin is a novel NMDA receptor antagonist in kampo medicine yokukansan. Cell Mol Neurobiol 31(8): 1203-1212, 2011.
36) Fu H, et al. Hyperbaric oxygenation alleviates chronic constriction injury (CCI)-induced neuropathic pain and inhibits GABAergic neuron apoptosis in the spinal cord. Scand J Pain 17: 330-338, 2017.
37) Egashira N, et al. Yokukansan enhances pentobarbital-induced sleep in socially isolated mice: possible involvement of GABA(A)-benzodiazepine receptor complex. J Pharmacol Sci 116(3): 316-320, 2011.
38) Kamei J, et al. Involvement of the benzodiazepine system in the anxiolytic-like effect of Yokukansan (Yi-gan san). Prog Neuropsychopharmacol Biol Psychiatry 33(8): 1431-1437, 2009.
39) Liao JF, et al. Evaluation with receptor binding assay on the water extracts of ten CNS-active Chinese herbal drugs. Proc Natl Sci Counc Repub China B 19(3): 151-158, 1995.
40) Furuya M, et al. Yokukansan promotes hippocampal neurogenesis associated with the suppression of activated microglia in Gunn rat. J Neuroinflammation 10: 145, 2013.
41) Nomura T, et al. Yokukansan Reduces Cuprizone-Induced Demyelination in the Corpus Callosum Through Anti-inflammatory Effects on Microglia. Neurochem Res 42(12): 3525-3536, 2017.
42) Ikarashi Y, et al. Effects of yokukansan, a traditional Japanese medicine, on memory disturbance and behavioral and psychological symptoms of dementia in thiamine-deficient rats. Biol Pharm Bull 32(10): 1701-1709, 2009.
43) Tsuda M. Modulation of pain and itch by spinal glia. Neurosci Bull 34: 178-185, 2018.
44) Bravo L, et al. Monoamines as Drug Targets in Chronic Pain. Focusing on Neuropathic Pain, Front Neurosci 13: 1268, 2019.
45) Nishi A, et al. Geissoschizine methyl ether, an alkaloid in Uncaria hook, is a potent serotonin $_1$A receptor agonist and candidate for amelioration of aggressiveness and sociality by yokukansan. Neuroscience 207: 124-136, 2012.
46) Egashira N, et al. Repeated administration of Yokukansan inhibits DOI-induced head-twitch response and decreases expression of 5-hydroxytryptamine (5-HT)2A receptors in the

prefrontal cortex. Prog Neuropsychopharmacol Biol Psychiatry 32(6): 1516-1520, 2008.
47) Ossipov MH, et al. Descending pain modulation and chronification of pain. Curr Opin Support Palliat Care 8(2): 143-151, 2014.
48) Katayama A, et al. Yokukansan (Kampo medicinal formula) prevents the development of morphine tolerance by inhibiting the secretion of orexin A. Integr Med Res 7(2): 141-148, 2018.
49) Yamamoto T, et al. Anti-mechanical allodynic effect of intrathecal and intracerebroventricular injection of orexin-A in the rat neuropathic pain model. Neurosci Lett 347(3): 183-186, 2003.
50) Erami E, et al. Blockade of orexin receptor 1 attenuates the development of morphine tolerance and physical dependence in rats. Pharmacol Biochem Behav 103(2): 212-219, 2012.
51) McDonald T, et al. Pharmacological evaluation of orexin receptor antagonists in preclinical animal models of pain. J Neurogenet 30(1): 32-41, 2016.
52) Katahira H, et al. Antistress effects of Kampo medicine "Yokukansan" via regulation of orexin secretion. Neuropsychiatr Dis Treat 13: 863-872, 2017.
53) Sun W, et al. Oxytocin Relieves Neuropathic Pain Through GABA Release and Presynaptic TRPV1 Inhibition in Spinal Cord. Front Mol Neurosci 11: 248, 2018.
54) González-Hernández A, et al. Recurrent antinociception induced by intrathecal or peripheral oxytocin in a neuropathic pain rat model. Exp Brain Res 237(11): 2995-3010, 2019.
55) Kanada Y, et al. Inhibitory effect of the Kampo medicinal formula Yokukansan on acute stress-induced defecation in rats. Neuropsychiatr Dis Treat 14: 937-944, 2018.
56) 西健, 他. 十全大補湯, 補中益気湯による周術期管理サポート. 外科と代謝・栄養56(2): 73-76, 2021.
57) Saiki I. A Kampo medicine "Juzen-taiho-to": prevention of malignant progression and metastasis of tumor cells and the mechanism of action. Biol Pharm Bull 23(6): 677-688, 2000.
58) Takeda O, et al. Ameliorating effects of Juzentaihoto on restraint stress and P. gingivalis-induced alveolar bone loss. Arch Oral Biol 59(11): 1130-1138, 2014.
59) 石川慎太郎, 他. ラットにおける血液流動性と活性酸素動態に対する漢方薬の影響. 日東医誌 62(3): 337-346, 2011.
60) Koike Y, et al. Antithrombin Effect of Jidabokuippo and Identification of Active Compounds. Natural Product Communications 17(1): 1934578X221074529, 2022.
61) 吉澤邦夫, 他. 当科における2011年度の口腔心身症患者79症例の臨床的検討. 日本歯科心身医学会雑誌 27(1-2): 19-24, 2012.
62) 兵東巌. 舌痛症に対する漢方薬の使用経験. 日東医誌 51(3): 437-446, 2000.
63) 平澤一浩, 塚原清彰. 睡眠時ブラキシズムに伴う顎顔面痛に対し, 抑肝散が奏効した2例. 耳鼻咽喉科臨床 115(5): 431-434, 2022.
64) 杉山貴敏. ブラキシズムに起因する口腔周辺症状に対する抑肝散の治療効果と検証. 日本歯科東洋医学会誌 39(1-2): 21-24, 2020.
65) Waddington RJ, et al. Periodontal Disease Mechanisms: Reactive oxygen species: a potential role in the pathogenesis of periodontal diseases. Oral diseases 6(3): 138-151, 2000.
66) Hirayama A, et al. Clinical significance of redox effects of Kampo formulae, a traditional Japanese herbal medicine: comprehensive estimation of multiple antioxidative activities. J Clin Biochem Nutr 62(1): 39-48, 2018.

天然歯とインプラント“共存時代”の審美的治療戦略

Esthetic Treatment Strategies in the Era of Coexistence with Natural Teeth and Implants

京都市開業
瀧野 裕行

はじめに

審美領域におけるインプラント治療では，隣在歯との調和をはかり，左右対称性・適切な歯頸ライン・歯肉の豊隆・歯間乳頭の高さなどにおいて，健全な天然歯に見られるような自然美を再現することは容易ではない．しかし患者の審美に対する要求度は年々高くなっており，それらは様々な形で多様化している．その反面，患者の主訴や要望は，美しくなりたい綺麗になりたいというような抽象的な表現が多く，我々歯科医師は，その言葉の裏側にある潜在的な要求を理解し，治療結果へと導いていくことが重要である．すなわち，一時的な審美ではなく，治療結果の長期的安定性を兼ね備えた歯周組織の構築を目標とした審美治療のストラテジーが求められる．また，得られた審美的結果を長期的に維持安定するためには，清掃性の良い補綴物の形態の付与，あるいは理想的な位置へのインプラントの埋入が必要となる．さらに上顎前歯部は，解剖学的に唇側歯槽骨が薄く，抜歯による歯槽堤の吸収が大きいため多くの症例において適切な位置への埋入が困難となり，大幅な硬・軟組織の増大が必要となる．審美領域の治療の成功には，多くのマテリアルから個々のケースにあった適正なものを選択するのは勿論のことだが，的確な診断に基づき，数多くの治療戦略の中から患者の失われた機能，審美の回復およびその治療結果の永続性が最も獲得出来るものを選択し，その治療戦略を確実に遂行することが重要となる．

複雑なケースでは，歯周治療，補綴治療，インプラント治療，矯正治療などを的確に適切なタイミングで応用することが望まれるが，とりわけ歯周治療・インプラント治療においては硬・軟組織のテッシュマネージメントが審美的結果を得るために必要不可欠なオプションといえる．また上顎前歯部単独歯欠損に対するインフラント治療について，抜歯窩の形態や軟組織の状態を4つのClassに分類し，症例を提示して埋入時期や外科的アプローチ，治療オプションについても考察する．患者の多くは，より安全・確実で低侵襲かつ治療期間の短い治療法を望んでおり，そのためには，診査・診断のもと難易度を十分に把握したうえで適応症を吟味し，術式を選択することが重要である．審美領域のインプラント治療においても，治療の目標は審美的な結果だけでなく，清掃性・機能性を共存させ，治療結果の永続性(Longevity)を達成することである．

抜歯窩の分類

多くの臨床家がインプラント治療におけるオッセオインテグレーションと審美性の予知性を高めるために抜歯窩を分類・評価しガイドラインを提唱している．Caplanis ら[1]は硬・軟組織の状態によって4つのタイプに分類し推奨術式についても考察している．Wang HL ら[2]は硬・軟組織の状態についてより具体的に細分化された分類法を発表している．このように，審美領域のインプラント治療は，抜歯窩の評価においてさまざまな硬組織，軟組織の問題が複合的に混在するため，難易度が高いといえる．

加えて，隣在歯のコンディションによって難易度は大きく影響を受ける．筆者は，隣在歯に骨欠損が及んだ場合を含む抜歯窩を硬・軟組織の状態によって難易度別に4つのクラスに分類し，それぞれのClassで Div i と Div ii を設けた(表1)．また，この分類をふまえたうえでインプラント埋入時期，外科的アプローチ，治療オプションのそれぞれの項目を症例に応じて詳細に検討することで，予知性の高いインプラント治療を行えると考えている．

表１　抜歯窩による難易度別4分類[3)]

CASE1　Class4 division- ii

患者は51歳男性で，左上2の脱離を主訴に来院された．

このケースはClass4 division- ii に分類され，非常にシビアなケースだと考えられる．

必要な処置は両隣在歯の再生療法，乳頭再建，軟・硬組織造成など多岐にわたる．

左上2を抜歯する前にMTMを行い，軟組織を歯冠側に持ち上げる．

抜歯に伴い，両隣在歯の再生療法とGBRを同時に行う．メンブレンは歯根にタッチさせ，根面に軟組織が入り込むのを防ぐことで骨の再生を促す．

インプラント埋入時にマイナーGBRを追加し，さらにCTGを行うことで組織のボリュームを確保し，最終補綴物へと移行した．現在術後12年となるが，良好な経過をたどっている．

初診時　口腔内写真とＸ線写真　歯間乳頭と硬組織のダメージは大きい。MTMにより軟組織を持ち上げる

GBR時　テンティングスクリューで補填材の足場を確保した

埋入時　骨様硬組織のボリュームは十分に獲得できている

最終補綴物装着後12年　インプラント，隣在歯ともに良好な経過をたどっている

CASE2 Class3 division- i

患者は34歳女性で，右上2の違和感を主訴に来院された.

このケースは，Class3 division- i に分類され，軟組織は正常で骨欠損が一方の隣在歯にまで及んでいる.このような場合の再生療法の予後は比較的良いと考えられるため，抜歯時にリッジプリザベーションと同時に左上3の再生療法も行った.抜歯窩には結合組織を設置してシールした.

インプラント埋入時には，唇側にマイナーGBRを行い，二次手術時には軟組織のボリュームを獲得するためにCTGも行なっている.その後，通法通りに最終補綴物を装着して7年が経過しており，良好な経過をたどっている.

初診時　右上2遠心の骨欠損が著しいが，軟組織のレベルは保たれている. 右上2の歯根破折が疑われる.

右上2抜歯時　根面にはエムドゲインを塗布し，補填材を填入後，結合組織にて創面を封鎖している.

インプラント埋入時
右上3近心の骨欠損は完全に回復している
唇側にマイナーGBRを行なっている.

二次手術時，軟組織のボリュームを獲得するために口蓋から結合組織を採取し，唇側に設置している.

治療終了後7年　インプラント，隣在歯ともに良好な経過をたどっている.

CASE3 Class4 division- i

患者は41歳男性で，右上1の動揺を主訴に来院された。これはClass4 division- i に分類され，軟組織は正常で骨欠損が両隣在歯にまで及んでいる。両隣在歯にまで及ぶ骨欠損がある場合は，再生の足場を確保することが非常に難しいため，治療は困難を極める．

抜歯時にフラップを翻転し，隣在歯の根面にはリグロスを塗布して再生療法を行なった．ある程度の硬組織の再建はできたがインプラント埋入と同時に更にGBR,再生療法を行なった．

しかし，右上2の乳頭部は退縮してしまったため，CTGを行なったのちにカスタムテンポラリーアバットメントを用いてプロビジョナルをセットしたが乳頭のボリュームの獲得は不十分であった．患者に説明し，再々度乳頭再建術を行なった．口蓋と上顎結節から結合組織を採取し，乳頭部に滑り込ませて縫合を行なった結果，乳頭のボリュームを獲得することができ，現在も良好な経過をたどっている．

初診時　両隣在歯の乳頭は消失しており，骨欠損も著しい．さらに唇・口蓋側の骨壁も消失しており，非常にシビアな状態である．Staged Approachに加え，結合組織移植が必要であることを十分に説明しておく必要がある．

術後口腔内写真　隣在歯のアタッチメントロスも回復し，安定した経過をたどっている．

CASE4 Multiple Implant Cases

患者は32歳女性で，上顎前歯のインプラント治療を主訴に来院された．複数歯の欠損症例で両隣在歯にまで骨欠損が及んでおり，さらに矯正治療が必要となるケースであった．

右上1を抜歯すると同時に垂直的，水平的GBRを行なった．

その後，診断用ワックスアップ，セットアップモデルによって最終的な前歯のポジションをあらかじめ確認しておき，矯正治療を先行した上でタイミングを計ってインプラント埋入を行なった．軟組織は十分であったため，パンチアウトにてプロビジョナルをセットし，組織の安定を待った後に最終補綴物を装着した．現在，術後5年が経過しているが問題なく良好である．

初診時　左上1は欠損しており，右上1もホープレスな状態である．
　　補綴スペースや咬合関係を改善するために矯正治療が必要である．

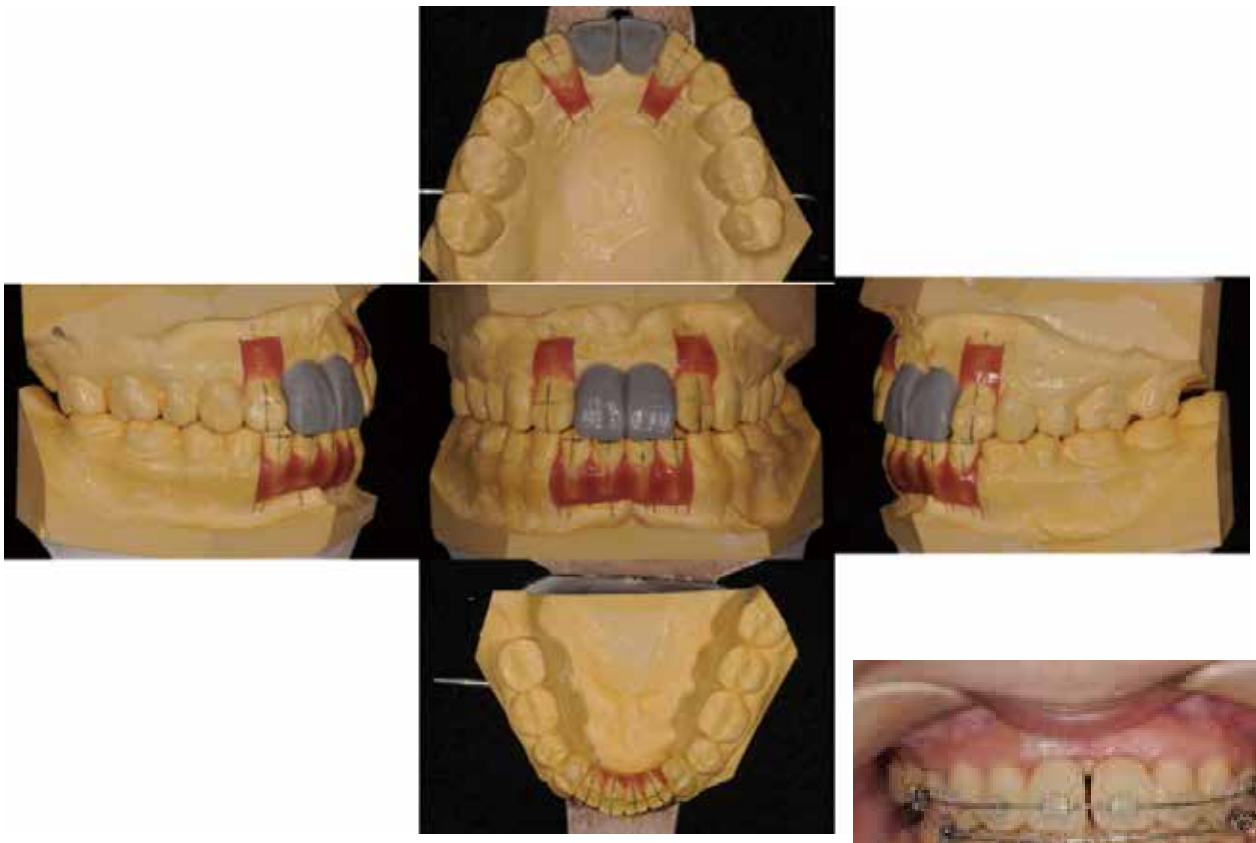

診断用WAX UPとセットアップモデルを作成し，必要な移動量と埋入位置，
サイトディベロップメントの計画を立てる．

術後5年　後戻りも認められず，患者の満足も得られた．
インプラント，周囲組織も安定した経過をたどっている．

終わりに

審美領域におけるインプラント治療は隣在歯の骨欠損の状態や周囲組織のコンディションによって治療の難易度，方針は大きく異なってくる.些細なミスが大きなトラブルを引き起こしてしまう審美領域では特に細心の注意と綿密な治療計画が必要となる.

天然歯とインプラントの共存には限界もあり非常に困難を要するが，そのためには必要な診断力と技術を磨き，患者の期待に応えることが筆者の歯科医師としての使命であると感じている.

1) Caplanis N, Lozada JL, Kan JY. Extraction defect assessment, classification, and management. J Calif Dent Assoc 2005;33(11):853- 863.
2) Juodzbalys G, Sakavicius D, Wang HL. Classification of extraction sockets based upon soft and hard tissue components. J Periodontol 2008;79(3):413-424.
3) 瀧野裕行(監著)，岩田光弘，小野晴彦，大川敏生，金子潤平，平山富興(著). 驚くほど臨床が変わる！ こだわりペリオサブノート. 東京: クインテッセンス出版, 2018.

過度な咬合力に対する当医院での取り組み ～咬筋ボツリヌストキシン注射とスプリント併用療法についての考察，および歯根破折歯の接着再植法の治療成績～

Our approach to excessive bite forces
～ Consideration of combination therapy of masseter botulinum toxin injections and splint, and Clinical results of adhesive reimplantation of root fracture teeth ～

若杉歯科クリニック　こばやし歯科クリニック
若杉 好彦
Wakasugi Dental Clinic　Kobayashi Dental Clinic

はじめに

インプラント治療において,術前後の炎症と咬合力のコントロールを行うことは長期予後に対して重要である.不正咬合やブラキシズムによる過度な咬合力により,アブフラクション,咬耗,顎関節症状,歯周組織の破壊,歯の破折などさまざまな症状が起こることは知られている.抜歯の主な原因は歯周炎(37.1%),齲蝕(29.2%),歯の破折 (17.8%) と報告[1]され，過度な咬合力は歯の破折のみならず,マイクロクラックからの齲蝕や歯周組織の破壊にも関与している.インプラント治療を行うにあたり,これら抜歯に至った原因を取り除かなければ口腔内の保全を保つことは困難であり,天然歯とインプラントの共存を図る上で咬合力のコントロールが重要と考えられる.

そこで,当医院では咬合力のコントロールの一つの方法として,スタビライゼーションスプリントによるブラキシズムの防止および咬筋ボツリヌストキシン療法を行なっている.ボツリヌストキシン療法は過度な咬合力を防止する上で効果が高いが，臨床上の効果はおよそ4～6ヶ月持続し，時間とともに咬合力は元に戻るとされている[2]．
夜間スプリント併用により咬筋が発現する力を減少させることで,ボツリヌストキシン療法単独とスプリントとの併用による効果を検証した.

また,当医院では過度な咬合力の結果である歯根破折に対し2016年から口腔外接着再植法を取り入れてきた.一定条件を満たす場合は,口腔外で接着修復し再植することで保存および機能回復が可能であったため報告する.

1　ボツリヌストキシン療法について

食中毒で知られるボツリヌストキシンは,グラム嫌気性菌 Clostridium botulinumによって産生される外毒素である.その抗原性によりＡ～Ｇの7種類に分類される. その中でＡ型は青酸カリの30万倍も強力で,自然界の毒素の中で最も強いといわれている.A型ボツリヌストキシンの筋弛緩作用は, 神経終末内でのアセチルコリン放出抑制により神経筋伝達を阻害することである. 臨床効果は1～2週間で最大効果を認め,徐々に作用は減弱しながら4～6カ月持続するといわれている[2~6]．

ブラキシズムの治療法として薬物療法，スプリント療法，理学療法，認知行動療法などがあるが,近年薬物療法であるボツリヌストキシン注射が臨床応用されるようになり多くの報告がされるようになった[7~12]．また,口顎ジストニアに対してもボツリヌストキシン治療は,その約60％に咀嚼障害や会話障害の改善が認められるという報告がある[13]．

1）咬筋へのボツリヌストキシン筋注の方法

当医院での咬筋ボツリヌストキシン筋注方法を以下に示す.

術前検査として,咬合力計(デンタルプレスケールⅡ　GC)や筋電図計(ウェアラブル筋電系　GC)（図1）にて筋過緊張の状態を診断する.

ボツリヌストキシン製剤としてHUTOX(Huons Bio Pharma)(100単位)を2mlの生理食塩水で溶解し,片側0.5ml（25単位）を5か所,各0.1ml（5単位）に分け,咬筋に逆血がないことを確認しながら注射する[14]（図2）.

図1　咬合力計（a）

筋電図（b）

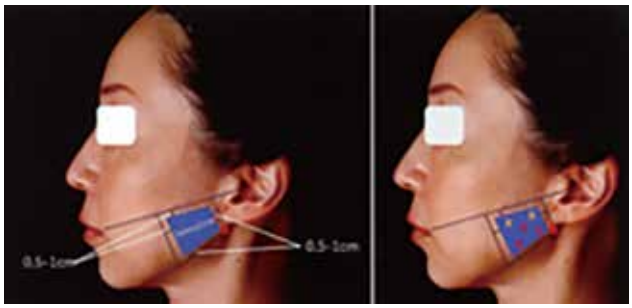

図2　咬筋ボツリヌストキシン治療の安全領域
上縁：口角と耳珠を結んだ線，
下縁：下顎縁，　前方：咬筋前縁，
後方：咬筋後縁，　赤い丸：下顎角
取り囲まれた四角形の各境界線より0.5～1㎝内側を安全領域とし，副作用回避のため，この安全域をマーキングしてから注射することを推奨．

2) 咬筋ボツリヌストキシン治療単独とスタビライゼーション型スプリント併用による咬合力の変化の比較

前述したとおり，ボツリヌストキシン治療の臨床上の効果はおよそ4～6ヶ月持続し，時間とともに咬合力は元に戻るとされている．そこで，咬筋ボツリヌストキシン治療に加え，夜間時にスタビライゼーション型スプリントを使用することにより，咬合力の回復の時間に変化があるか比較した．

被験者数：13名（咬筋ボツリヌストキシン注射単独9名，咬筋 ボツリヌストキシン注射＋スタビライゼーション型スプリント併用4名　週6日以上使用）
年齢層：22～55歳（男性6名，女性7名）
投与量：片側25単位咬筋内に5か所投与

術前，術後1か月，術後5か月に咬合力計（デンタルプレスケールⅡ　GC）にて咬合力を比較した．

結果として，咬筋ボツリヌストキシン治療単症例は5か月経過時咬合力がほとんど回復したのに対し，スタビライゼーション型スプリント併用患者の咬合力の回復は有意に延長された．（表1）

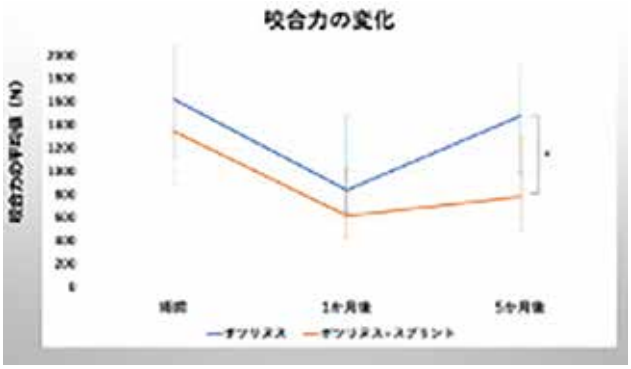

表1．ボツリヌストキシン単独使用患者は治療後5か月で咬合力の回復がみられたのに対して，スタビライゼーション型スプリント併用患者は咬合力の回復が有意に低下した。(*p<0.05)

2　歯根破折歯の接着再植法について

昨今，インプラント治療の成功のために，少しでも歯槽骨が残存している間に難治化した歯を抜去する傾向が多いように思う．とりわけ歯根破折歯に関しては即抜歯されるケースが多いのではなかろうか．Axelssonら[15]によると，徹底したメインテナンスを行った患者の30年後の歯の喪失の原因は歯根破折が最も多く，メインテナンスを行っても歯根破折を防ぐことはできないと示唆しており，今後も歯根破折歯は増加していくであろう．

歯根破折歯の接着再植法は1985年に眞坂[16]によって報告されて以来，10年，20年経過の保存症例が散見されるようになった[17～19]．治療技術の進歩や機材，病理学的，理工学的な多くの基礎研究に支えられ歯根破折保存延命が可能となっている．患者のニーズも多様化し，QOLの向上に役立つ治療として接着再植治療も選択肢のひとつになるのではないか．

1）歯根破折の分類と術式

治療術式の難易度は，歯根破折部位における歯槽骨破壊の形態と破壊量によって定まる．

また，歯種，および破折形態，破折後の放置期間などで決まる．そこで眞坂[19]は破折形態の分類および治療法を5つに分けている．それぞれの分類と術式を示す（図3,4,5,6,7）．

接着に用いる材料としてスーパーボンドを用いているが，その理由として，他のセメントに比較し，破断荷重が大きいこと[20]，歯根膜の炎症を惹起させないこと[21]があげられる．

この治療の成功のポイントは，①歯根膜が残っているか②ポケットは破折部のみ深いか．＝歯槽骨は1面吸収していないか．③破折歯片は最大2片までか．

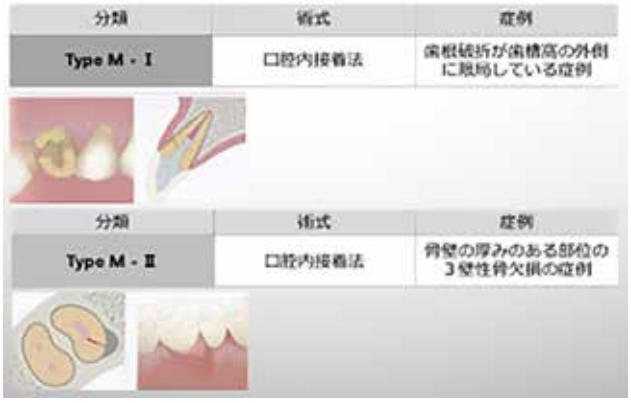

図3　眞坂の分類　TypeM- Ⅰ～Ⅱ

図4　眞坂の分類TypeM － Ⅲ～Ⅳ

図5　眞坂の分類　TypeM- Ⅴ

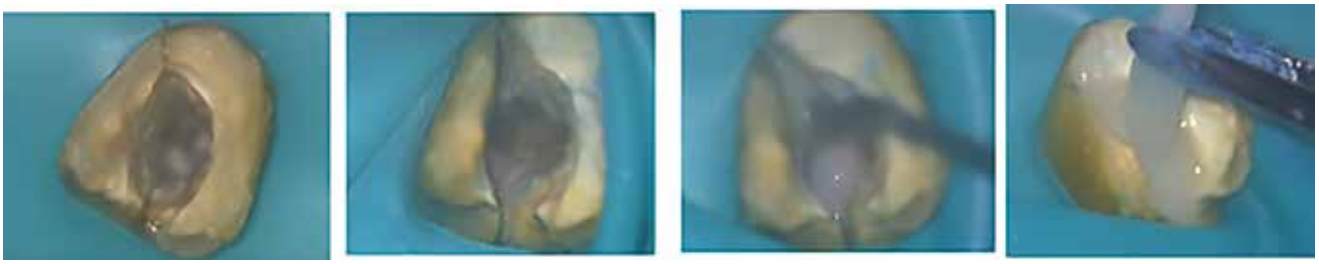

図6　口腔内接着法: 根管内からマイクロスコープ下で破折様式を把握し,超音波切削機を用いて破折部を追求し,汚染源を極力除去する.その後,表面処理剤グリーンを塗布し洗浄後,4-META/MMA-TBBレジン（以下スーパーボンド）,ファイバーコアを用いて破折間隙の封鎖および接着固定をする.

図7　口腔外接着再植法:基本的には破折歯片が完全分離している場合に用いる.いったん抜歯し,マイクロスコープ下で残存歯根膜を傷つけないように破折歯片の周囲,および根管内部の汚染を,ラウンドバーや超音波スケーラーなどで,生食にて注水しながら機械的に除去する.その後,内面を表面処理剤グリーンで洗浄し,スーパーボンドとファイバーコア,コア用レジンを用いて,接着と築造を同時に行い,抜歯窩へ戻す.rigitな固定はおよそ2～3週間とし,1か月後にはほとんどの症例でプロビジョナルレストレーションを装着している.

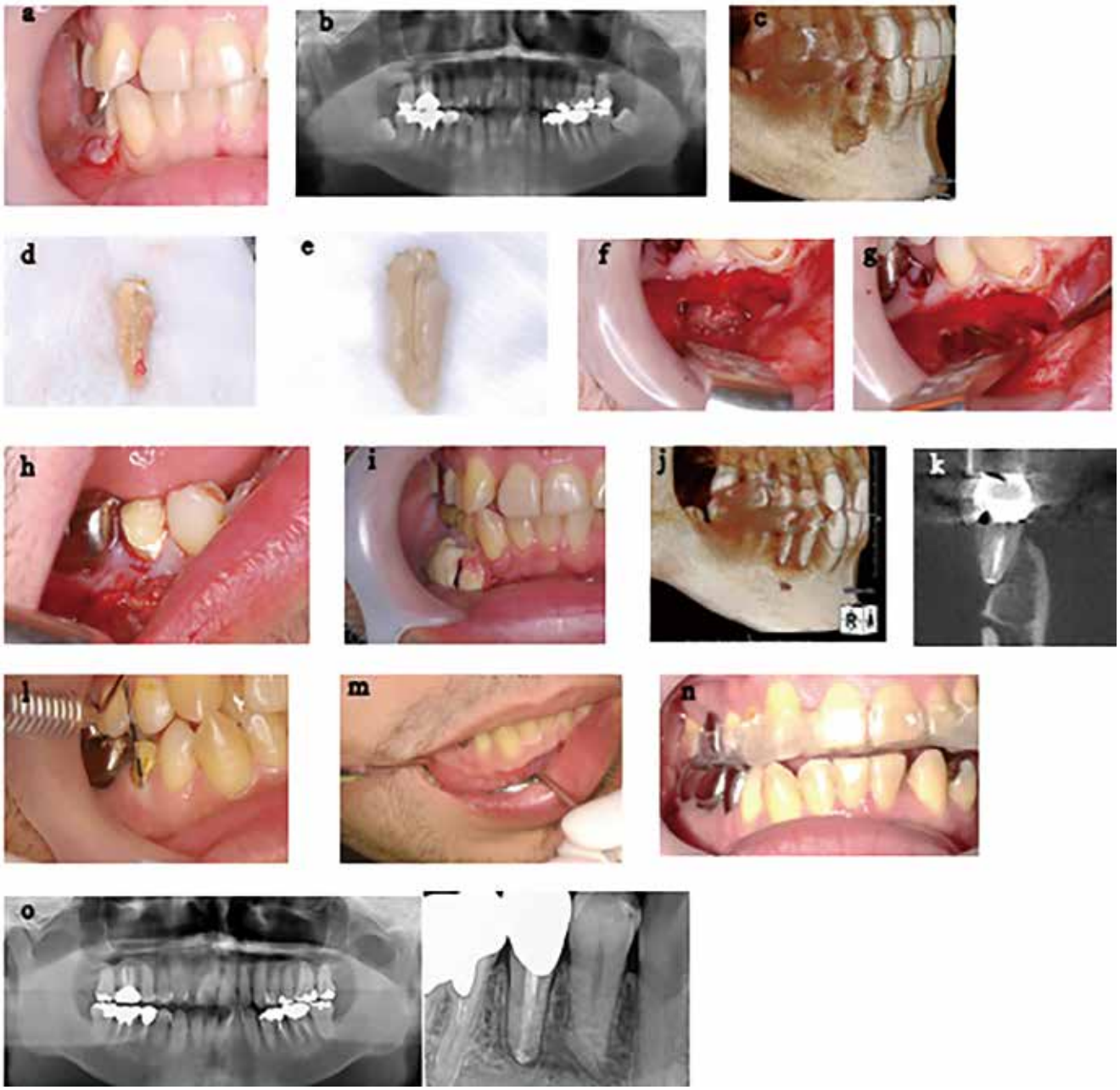

図8　46歯根破折を伴った顎骨嚢胞に対して,開窓術および接着再植法を行った症例（初診時:47歳,男性）

a：初診時.46:歯肉の腫脹を主訴に来院.口腔内所見として,45:打診痛(+),自発痛(-),唇側のみPPD 8mm,十数年前に根治術を行っていた.44：生活歯,打診痛(-)であった.b：初診時パノラマX線写真.45,46根尖に拇指頭大の境界明瞭な透過像を認めた.オトガイ孔周辺の骨は吸収していた.c:初診時CT写真.オトガイ孔を含む頬側骨は吸収していた.d:嚢胞は下歯槽神経と接しているため,局所麻酔下での全摘は難しいと判断し,開窓術を選択した.また,原因である45歯根破折歯は歯冠側1/2以上皮質骨が残存し,周囲の骨吸収は限局的であるため,接着再植法が可能と判断した.d,e:抜歯時の所見：分類はTypeM―Ⅲであり,破折周囲の歯根膜のみ吸収していた.破折部の感染歯質の除去および,歯根端切除を行いスーパーボンドにて接着修復を行った.f,g,h,i:開窓術は,通法通り歯肉を切開し上部1/2を摘出した.45を再植後スーパーボンドで固定.開窓部にアクロマイシン軟膏ガーゼを挿入し週1回の頻度で交換した.病理結果はradicular cyst であった.術後1か月でPPDは全周2～3mmと正常となった.動揺はペリオテスト+10.3であり,プロビジョナルレストレーションを装着した.j:術後6か月のCT所見.骨造成が認められ,オトガイ孔は解剖学的形態を回復した.k:歯根上部の頬側皮質骨も保存されている.l:口腔内所見：PPD全周2mm～3mm,破折部分でも2mmであった.動揺度はペリオテスト+8.3と正常であった.m:開窓部は閉鎖している.根尖は完全に被覆された.n:最終補綴装置はメタルクラウンを装着し,側方運動時の干渉に留意し,スプリントも併用している.o:術後6年経過時パノラマおよびデンタルX線写真:骨変化は認めず,また,PPD3mm,ペリオテスト+8.0であり経過は良好であった.

④術後の咬合は側方運動時,干渉させていないか.
⑤動揺が残っている場合は連結を検討することである.

以上を踏まえて,当医院で行った歯根破折歯の口腔外接着再植法の実際を提示したい(図8).

2）当院での破折歯の口腔外接着再植法の臨床統計

当医院では,2015年から破折接着法を行ってきた.当初は,TypeM-Ⅱ～Ⅲは通法に準じて,口腔内法を行ってきたが,クラックの見落としや,根尖部付近の汚染の除去が困難なため,再度炎症を起こすケースや,骨の吸収が術前より広がってしまったケースが認められ,再植が必要になることがあった.そのため,不完全破折であっても再植による接着を行うようにしている.

2015年～2021年までの不完全破折（TypeM-Ⅱ～Ⅳ）26症例.完全破折（TypeM-Ⅴ）33症例を接着再植法のみを用いた生存率について(表2,3),部位別の生存率について調査を実施した.(表4).

TypeM-Ⅱ～Ⅳ(不完全破折)　口腔外接着再植法　n=26

	1年経過時		2年経過時		3年経過時		4年経過時		5年経過時		6年経過時		7年経過時	
	生存数/治療歯数	生存率	生存数/治療歯数	生存率	生存数/治療歯数	生存率	生存数/治療歯数	生存率	生存数/治療歯数	生存率	生存数/治療歯数	生存率	生存数/治療歯数	生存率
2015年	2/2	100%	1/2	50.0%	1/2	50.0%	½	50.0%	0/2	0.0%	0/2	0.0%	0/2	0.0%
2016年	-	-	-	-	-	-	-	-	-	-	-	-		
2017年	8/8	100%	8/8	100%	7/8	87.5%	7/8	87.5%	7/8	87.5%				
2018年	7/7	100%	7/7	100%	7/7	100%	7/7	100%						
2019年	7/7	100%	7/7	100%	7/7	100%								
2020年	1/1	100%	1/1	100%										
2021年	1/1	100%												
計	26/26	100%	24/25	96.0%	23/24	95.8%	15/17	88.2%	7/10	70.0%	0/2	0.0%	0/2	0.0%

表2

TypeM-Ⅴ（完全破折）　口腔外接着再植法　n=32

	1年経過時		2年経過時		3年経過時		4年経過時		5年経過時		6年経過時		7年経過時	
	生存数/治療歯数	生存率	生存数/治療歯数	生存率	生存数/治療歯数	生存率	生存数/治療歯数	生存率	生存数/治療歯数	生存率	生存数/治療歯数	生存率	生存数/治療歯数	生存率
2015年	3/3	100%	2/3	66.7%	2/3	66.7%	2/3	66.7%	2/3	66.7%	2/3	66.7%	2/3	66.7%
2016年	7/7	100%	6/7	85.7%	6/7	85.7%	6/7	85.7%	6/7	85.7%	5/7	71.4%		
2017年	3/3	100%	3/3	100%	3/3	100%	3/3	100%	3/3	100%				
2018年	9/9	100%	9/9	100%	9/9	100%	9/9	100%						
2019年	2/3	66.7%	2/3	66.7%	2/3	66.7%								
2020年	4/4	100%	4/4	100%										
2021年	4/4	100%												
計	32/33	97.0%	26/29	89.7%	22/25	88.0%	20/22	90.9%	11/13	84.6%	7/10	70.0%	2/3	66.7%

表3

前歯部生存率（n=8）

	生存数/治療数	生存率
1年経過時	8/8	100%
2年経過時	7/8	87.5%
3年経過時	6/8	75.0%
4年経過時	6/8	75.0%
5年経過時	2/4	50.0%
5年経過時	1/2	50.0%
7年経過時	–	–

小臼歯生存率（n=32）

	生存数/治療数	生存率
1年経過時	32/32	100%
2年経過時	28/28	100%
3年経過時	24/24	100%
4年経過時	16/16	100%
5年経過時	11/12	91.7%
6年経過時	6/7	85.7%
7年経過時	3/4	75.0%

大臼歯生存率(n=19)

	生存数/治療数	生存率
1年経過時	18/19	94.7%
2年経過時	17/18	94.4%
3年経過時	15/17	88.2%
4年経過時	14/15	93.3%
5年経過時	6/7	85.7%
6年経過時	2/3	66.7%
7年経過時	0/1	0.0%

表4

眞坂[19]によると,TypeM-Ⅴの接着再植法を行った63症例に対し, 5年生存率は93.7%であり,当医院の結果も含めて,比較的良好な結果が得られている.

術後は期間をおかずにリコールすることが重要である.破折部周辺は骨欠損があり歯根膜もないため,上皮性付着が認められるのみの場合がほとんどであると思われる.そのため定期的なプロービングや咬合調整,夜間のスプリントの使用など適正に行わないと,早期の抜歯のリスクになりえる.

破折接着再植法は,インプラントと比較し長期維持機能するものとは言えないかもしれないが,歯を抜きたくないという患者の希望を叶える数少ない治療法のひとつである.また,インプラントに抵抗がある患者への導入としての役割,メインテナンスに通うモチベーションのアップ,そして,“驚き”と“感動”を伝えることができ,医院への信頼度の向上や差別化にも寄与できる治療でもあると考える.

3　おわりに

インプラント治療を長期維持するために炎症と咬合力のコントロールは重要である.今回紹介した,ボツリヌストキシン療法+スプリント療法,そして破折歯口腔外再植治療がその視点のひとつとして,そして患者のQOL向上に役立つツールとして,役立てていただけたら幸いである.

本稿に関連し,開示すべき利益相反はない.

文献一覧

1) 財団法人8020推進財団.永久歯の抜歯原因調査報告書.2017
2) 古山　登隆　ボツリヌストキシンはこう使う, PEPARS No.170.全日本病院出版会,2021;2-3
3) 阪口玄二: 乾燥結晶ボツリヌス毒素の性状と特徴 神経内科1993; 38: 238-243
4) 梶 龍見 目崎高広: ジストニアとボツリヌス治療 診断 と治療社, 東京, 1996
5) Jankovic J: Botulinum toxin in movement disorders. Curr Opin Neurol 1994; 7: 358-366
6) Brin MF: Botulinum toxin: chemistry, pharmacology, toxicity, and immunology. Muscle Nerve 1997; 6 (suppl): 146-168
7) Bolayir G. Bolayir E. Coskun A. et al. Botulinum toxin type-A practice in bruxism cases. Neurol Psychiatry Brain Res.2005 : 12 : 43-6.
8) Guarda-Nardini L, Manfredini D. Salamone M. et al. Efficacy of botulinum toxin in treating myofascial pain in bruxers : a controlled placebo pilot study. Cranio. 2008 : 26 : 126-35.
9) Lee SJ. MaCall Jr. WD. Kim YK, et al. Effect of botulinum toxin injection on nocturnal bruxism: a randomized controlled trial. Am J Phys Med Rehabil. 2010 : 89 : 16-23.
10) Redaelli A. Botulinum toxin A in bruxers: one year experience. Saudi Med J. 2011 : 32 : 156-8.
11) Shim YJ. Lee MK. Kato T, et al. Effects of botulinum toxin on jaw motor events during sleep in sleep bruxism patients : a polysomnographic evaluation. J Clin Sleep Med. 2014 : 10 :291-8
12) Connelly ST. Myung J. Gupta R. et al, Clinical outcomes of Botox injections for chronic temporomandibular disorders :do we understand how Botox works on muscle, pain, and the brain? Int Oral Maxillofac Surg. 2017 : 46 : 322-7.
13) Sinclair CF, Gurey LE, Blitzer A. Oromandibular dystonia：long-term management with botulinum toxin. Laryngoscope2013；123：3078－83.
14) 古山　登隆　ボツリヌストキシンはこう使う, PEPARS No.170.全日本病院出版会,2021;46
15) Axcelsson P. The long-term effect of plaque control program on tooth mortality ,caries and periodontal disease in adult. Results after 30 years of maintenance. J Clin Periodontal.2004;31(9):749-757.
16) 眞坂信夫：接着法による破折歯根保存の経過報告.接着歯学, 1985;2（1）：100.
17) 菅谷勉, 加藤駅, 垂直歯根磯折による歯周組織硤壊と治療法の基礎的研究, 歯科臨床研究2004;1(1):8-17.
18) 二階堂徹 監修,菅谷勉,海老原新 著：垂直歯根破折歯を救え.クインテッセンス出版,東京,2013:124-129
19) 眞坂信夫編著：i-TFC根築１回法による歯根破折歯の診断と治療.医歯薬出版,東京,2016:88-155,
20) 小田 豊, 武本真治, 服部雅之, 河田英司, 吉成正雄：接着歯根の夜断強度に関する研究接着システムの違いについて,日本歯科産業学会誌, 26 (1)：9-14, 2012.
21) 富田真仁, 菅谷勉, 川浪雅光：垂直歯根破折に口腔内接着法と口腔外接着・再植法を行った場合の歯周組織の治癒, 日歯保誌, 45（5）, 787-796, 2002

質の高いインプラント治療を目指して

～ Aiming for high-quality implant treatment ～

中谷 貴範

質の高いインプラント治療を目指すにあたり，大前提としてインプラントが人工物であることを忘れてはならない．インプラントの10～15年の生存率は上顎で約90％程度，下顎で約94％程度と優れた結果を出してきているが，それ以上の期間となると，当然，生存率は下がる．さらに，インプラントが置かれている環境によっては，インプラント周囲炎や人工物の破損，スクリューの緩みなどといったトラブルを引きおこし，さらなる生存率の低下につながる．

つまり，我々歯科医師ができることは，力のコントロールと炎症のコントロールを行い，インプラントが共存できる環境の確保に務めることにある．特に，力のコントロールに関しては，患者が現在どのような咬合のステージでリスクを抱えているかを考え，将来的にどのような状態になるのかを予測することが重要と考えている．

現在，筆者は歯科医師として10年目であるが，歯科医師として成長する過程で重要になるのは，一つ一つの技術と診断力と考えている（図1）．ここでいう診断力とは，何が悪いのか？（現在）なぜそうなったのか？（過去）治療していく最終的なイメージは？（未来）どのようにしていくのか？（現在～未来）という時間軸で診査，診断を行い，治療ゴールを捉えることと考えている（図2）．最終的なイメージ（未来）をもった上で，そこへ行きつくにあたり，適切な治療を行えているかを検討する．そして，その際の治療を的確に行っていくことに一つ一つの技術が問われることになり，我々はその治療のオプションを持っておく必要がある．

図1



図2

治療のオプションとしては普段から一般診療で行っていることも然りで，インレー修復やクラウンの形成，根管治療においても自分の行った診療の記録をとり，再評価し，経過をみていていくということが重要であると考えている．外科的な治療も，いきなり難易度の高い治療に挑戦するのではなく，始めは的確な切開・剥離・縫合から行い，少しずつ難易度をあげながらオプションを増やしていくことを心がけている．特に，インプラント治療をオプションとして使用するのであれば，患者のインプラント治療に対する望みも大きく，審美性・清掃性・機能性を十分に発揮できる外科的な技術をものにしておく必要がある（図3～11）．

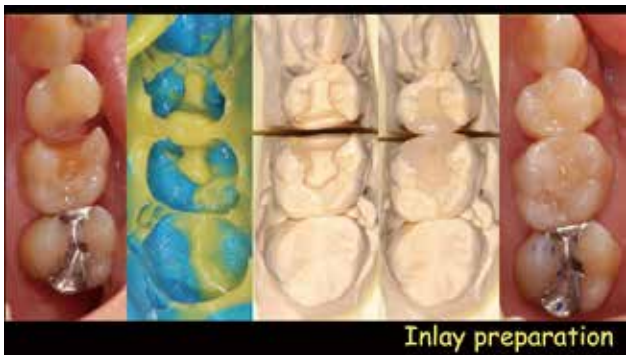

図3

図4

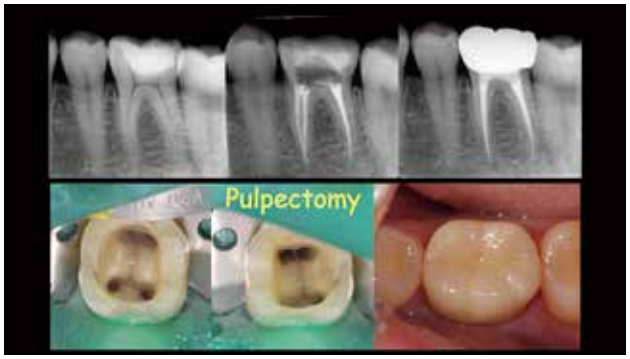

図5

図6

図7

図8

図9

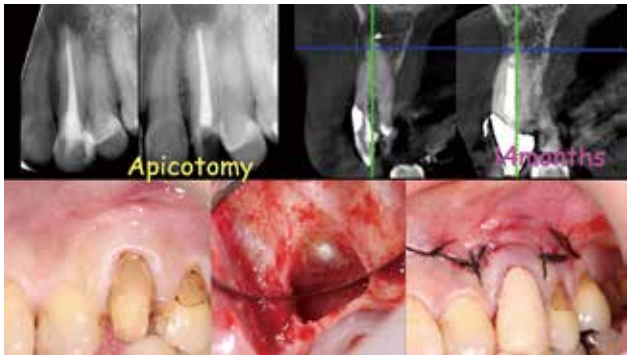

図10

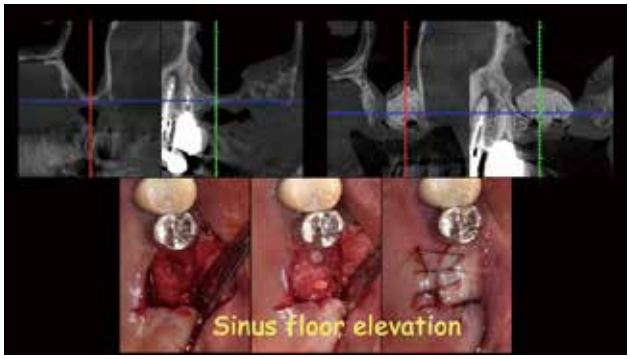

図11

また診断においても，インプラントをオプションとして使用する際，ただ欠損があるからインプラントを使用するのではなく，患者の年齢がどの時間軸にあり，どのような咬合状態で将来的にどのような状態になるのかを適切に診査，診断を行い予測する．この過程を無視してインプラント治療を行ってしまうと，結果的にインプラントの本数が多くなることもあり，自分の埋入したインプラントポジションが逆に治療の妨げになるなどということが生じ，患者が負担する経済的コストや肉体的・心理的な負担が大きくなり，術者にとっても治療の流れが後手に回ってしまう．

将来どのような状態になるのかを考えるにあたり，重要になるのが資料採得である（図12）．



図12

何が悪いのか？（現在）が見えないと，なぜそうなったのか？（過去）や最終的なイメージ（未来）を考えることはできない．資料採得を行い，骨格，歯列弓，顎関節，歯周組織，歯と大きなところから小さなところへと順に目を向け，問題点をピックアップしていく．その問題点と患者の年齢を掛け合わせ，現在解決すべき問題であるのかを考える．例えば，20歳代で1本の歯の欠損が生じた際に問題点が多くある場合は，可能な限り問題点を解決する方法を検討する必要があるが，80歳代で1本の歯の欠損が生じた際は問題点が多くても全ての問題点を解決する必要はないと考えている．つまり，患者の年齢と現在の状態（崩壊度）から咬合のステージを検討し，どこまでの問題点を解決するのかを考える．

咬合のステージには生理的咬合，潜在性病的咬合，顕在性病的咬合というステージがある．顕在性病的咬合まで病態が進行すると，咬合再構成を行い，治療咬合を与える必要がある．しかし，生理的咬合から潜在性病的咬合の範囲で患者の生涯が終わるのであれば，治療咬合を与える必要はない（図13）．

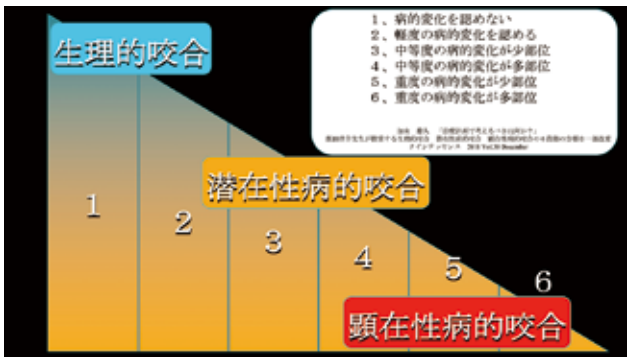

図13

まとめると，まず資料採得を行い，何が悪いのか？（現在）という問題点をピックアップし，なぜそうなったのか？（過去）や最終的なイメージ（未来）を患者の年齢という時間軸に掛け合わせ，咬合のステージの中でどの位置にあるのかを検討するということである．そして，顕在性病的咬合なのであれば，治療咬合を与えた際の最終的なイメージ（未来）をもち，どのようにしていくのか？（現在～未来）というコンセプトのなかで治療計画を立案するべきと考えている．

ここで1ケースを例にあげ，実際にどのように臨床で考えているかを提示する．このケースは，2022年度にケースプレゼンテーション試験にて発表したケースで，1歯欠損症例ではあるが，どのケースにおいても資料採得から時間軸にのせ考えるよう習慣づけている．

患者は67歳男性，2018年11月，義歯の違和感を主訴に受診された．現病歴として，36は1年以上前に抜歯され，欠損部に義歯を作製するも違和感のため使用せず，その後インプラント治療を知り相談を希望して来院された．全身所見に特記事項は認められなかった．

まず，資料採得を行うが，基礎資料として問診を行い，顔貌写真，口腔内写真，X線写真，歯周組織検査，スタディモデルを収集する．

顔貌写真からは咬合高径，左右のバランス，プロファイル，また上下顎のバランスを観察し，右側の咬筋が張っていることやconvex typeで骨格Ⅱ級傾向の顔貌であることがわかった（図14,15）．

口腔内写真・スタディモデルよりスピーの彎曲を認め，咬合平面は乱れていることを認めた．また，上顎には空隙歯列，下顎には叢生を認め，上顎の側方歯群が下顎に対して抱え込んでいることから，上下顎のアーチに不調和があることがわかった（図16）．

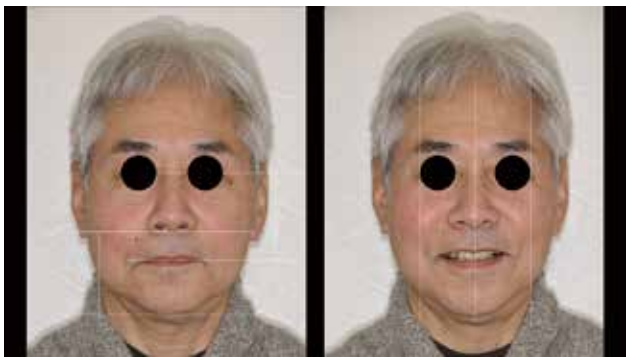

図14

図17

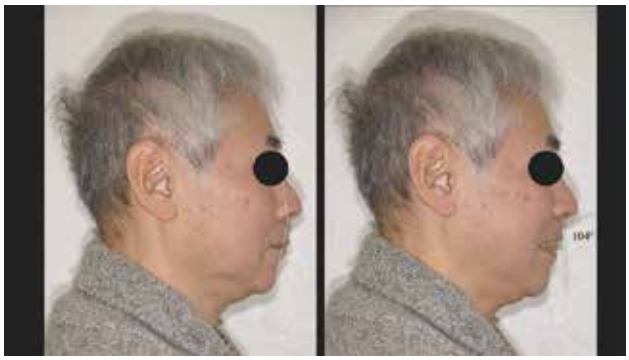

図15

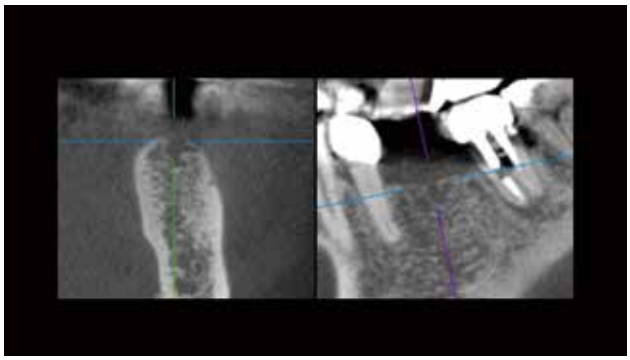

図18

図16

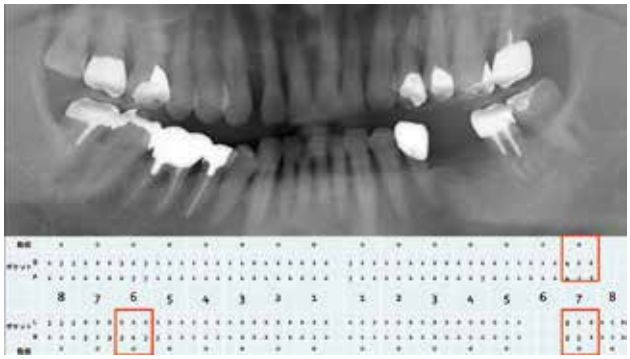

図19

パノラマエックス線写真でもスピーの彎曲を認め，咬合平面の乱れがわかる．また，下顎臼歯部は近心への傾斜傾向も認めた．Modified gonial angleは両側とも120°より小さく，咬合力が強い傾向にある．24,25は根尖病変を，27には近心に垂直的な骨吸収を認め，37,46には分岐部に歯根破折を疑う骨吸収を認めた．顎関節に明らかな異常所見は認めなかった（図17）．

CTより36欠損部は骨質も良好で，十分な骨量を認めた（図18）．

歯周組織検査では，27の近心に4mm，37の分岐部に5mm，46の分岐部に4mmのポケットを認め，その他は3mm以内であった（図19）．

以上の問題点（図20,21）から患者の年齢を考慮し，咬合のステージを検討する．骨格がⅡ級でスピーの彎曲があり，27に咬合干渉を疑う病態を認めるものの，その他の問題の生じている歯は医原性の要因も大きい．また，問診より，上顎前歯部は若い頃から空隙歯列になっていたことがわかり，上下の前歯部は天然歯で動揺がなくアンテリアカップリングが安定していること，上顎が下顎を抱え込んでいるものの，顎関節に明らかな機能的な異常がないことから現在が生理的咬合に近い，潜在性病的咬合と診断した（図22,23）．つまり，治療の目的としては，現在抱えている問題が顕在化してこないよう，現状の咬合状態を維持していくこととなる．

図20

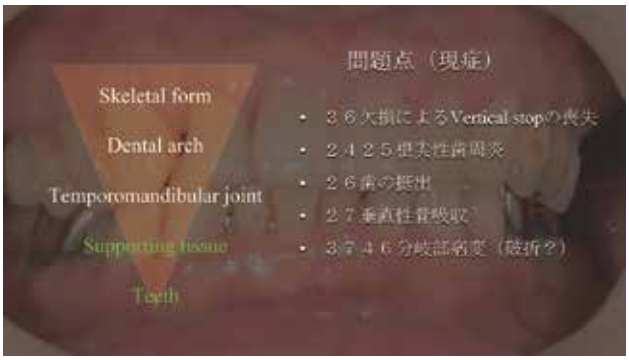

図21



図22

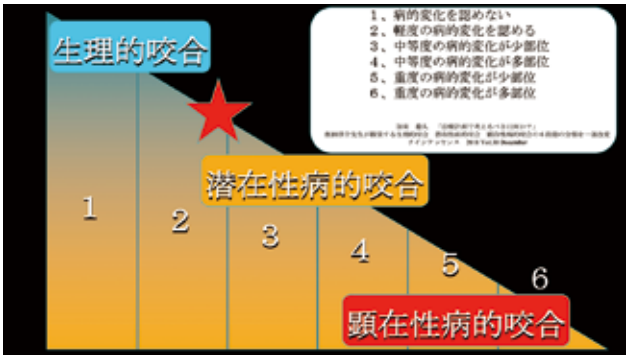

図23

その上で，今回の治療で触る部分を明確化し，補綴設計・治療計画が立案できる．37,46に関しては今回の治療では着手せず，今後インプラントが必要になることを説明した．27に関して，近心ポケットは頬舌とも4mmで，CTにてコル状の骨吸収を認め，今回は咬合調整のみで経過観察を行うこととした（図24）．

図24

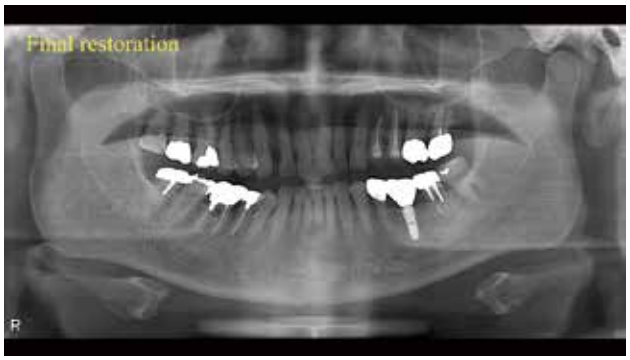

図25

図26

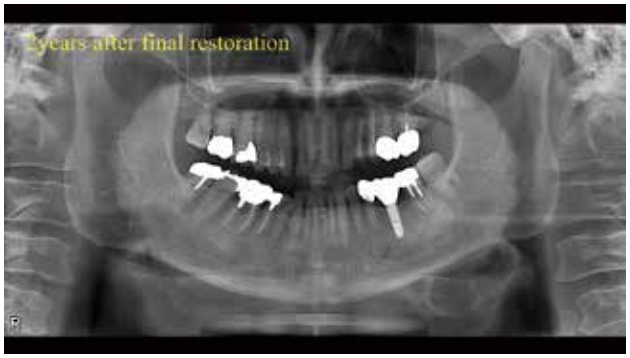

図27

治療計画は以下の通り計画した.

1, 歯周基本治療
2, 36インプラント埋入
3, 24,25根管治療・27咬合調整
4, 24,25,26provisional restoration
5, 36部二次手術・provisional restoration
6, 再評価
7, Final restoration
8, ナイトガード・メインテナンス

以上の手順で治療を行い，最終的に2019年5月に最終補綴物を装着し，治療を終了した（図25）．最終補綴物装着後のパノラマエックス線写真では，24,25根尖部の透過像も消退傾向にあると思われる（図26）.

上部構造装着後，3ヶ月に1度のメインテナンスでスクリューの緩みや咬合状態，歯周組織の経過観察と管理を行っている．現在，2年以上経過しており，咬合状態も安定しており，エックス線検査においてもインプラント体周囲の骨吸収像や周囲炎等の症状も認めず良好に経過している（図27）．今後，歯根破折を疑う部位を含め，失活歯に関しては今後更なる治療介入が予測されるが，可能な限り，現在の咬合を維持する方針で治療を行っていく.

このように，1歯欠損症例を含めどのようなケースにおいても，資料採得を正確に行い，患者の年齢という時間軸を背景に診査・診断を行うことで，的確な治療介入ができ，その先を見据えた治療ゴールが立案できる.

最後に，歯科医師として成長するにあたり必要と考えている技術と診断力であるが，どちらかに偏ることもなくバランスよく成長していくことが，その先に質の高いインプラント治療への道が開くと考えている.

患者に優しい低侵襲なGBR法を目指して

Approach to patient-friendly, minimally invasive GBR

（医）白亜会　小室歯科矯正歯科近鉄あべのハルカス診療所
藤田 勝弘

1　はじめに

インプラント治療は，現在の歯科治療に欠かせない欠損補綴の選択肢の一つである．インプラント治療を成功に導くためには，清掃性の高い口腔内環境の構築が求められ，適切な位置にインプラントを埋入し，清掃性と機能性を考慮した上部構造を構築する必要がある．

しかし，抜歯症例などにおいては，歯槽骨が短期間のうちに吸収することが知られており[1,2]，それらの顎堤変化により，硬組織および軟組織ともに厚みが不足すると，インプラント治療として難症例となってしまう[3]．

抜歯後の骨吸収を最小限に抑えるための一つの方法として，GBR法といった顎堤保存法があるが[4]，従来のポリテトラフルオロエチレン（e-PTFE）膜やチタンメッシュでは，減張切開を行い完全閉鎖創とする必要があり，術後の併発症として疼痛・腫脹・出血が散見された[5]．また，創の裂開による遮断膜の露出により感染が生じ[6]，遮断膜の早期撤去が必要となるケースもある．さらに，多くの症例で角化歯肉（付着歯肉）の消失を引き起こし，プラークコントロールが困難となるため，さらなる歯周外科的処置が必要となるケースもある．

現在当院では，上記のような問題を軽減する為，①術式（開放創VS閉鎖創），②バリアメンブレン（吸収性VS非吸収性），③骨補填材を症例によって使い分け，より患者に優しい低侵襲なGBR法を目指している．

本稿では，当院で行ったGBR法の実際の症例を供覧しながら，術式（開放創VS閉鎖創）の特徴とその変遷，バリアメンブレン（吸収性VS非吸収性）および骨補填材の種類とその特徴についても考察する．さらに，CBCTとセファロにおける骨補填材（Bone-Ject VS Cytrans-Granules）の描出能の比較実験を行い，大変興味深い結果が出たので紹介する．

2　術式（閉鎖創VS開放創）

1）チタンメンブレンを使用したGBR法の症例

下顎右側第二小臼歯（以下45）の歯肉腫脹及び深い歯周ポケットが認められ，動揺度は2で歯根膜腔の拡大も見られたため，45を抜歯したところ，約2カ月で上皮化が認められた（図1）．抜歯後3カ月で骨治癒は不完全のため，インプラント埋入同時GBR法を行った．

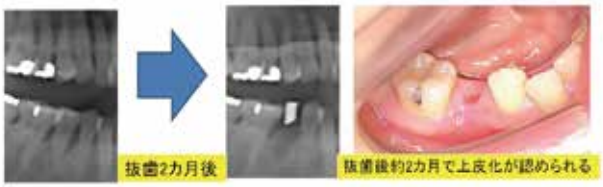

図1　45抜歯後2カ月後の状態

骨補填材はβ-TCP（Syntho Graft，Bicon，米国）を使用．メンブレンはFRIOSチタンメンブレン（DENTSPLY，米国）を使用し，ボーンタックにてメンブレンを頬舌側2箇所固定した．歯肉粘膜は骨膜減張切開して完全閉鎖創としたため，黄色線で示したように可動粘膜が歯冠側に寄っている（図2）．埋入5カ月後，チタンメンブレンを除去して通法通り上

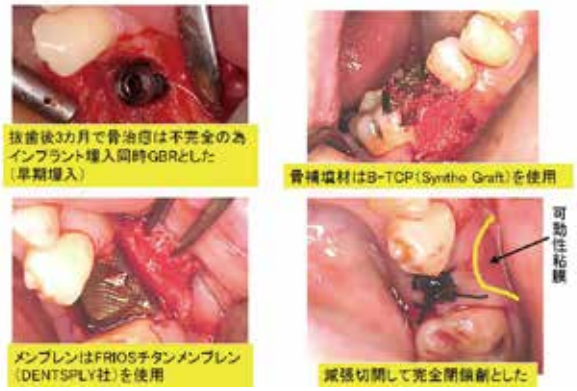

図２　45部にインプラント埋入同時GBR後の口腔内写真

部構造を装着．写真のように，骨のボリュームの確保は出来たが，メンブレン除去の為の2次手術が必要となり，患者の侵襲が大きい．また，黄色線で示したように，角化歯肉の喪失により，可動粘膜が歯冠側に寄っている（図3）．

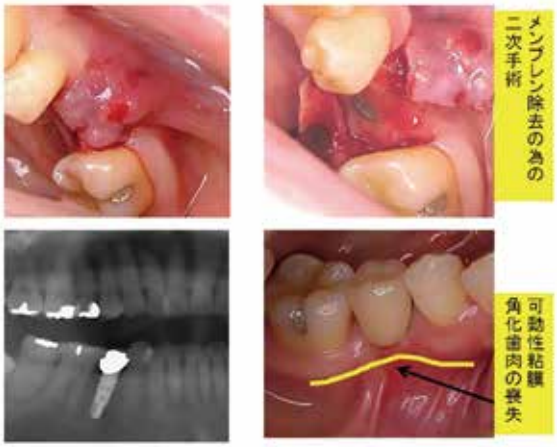

図3　45部メンブレン除去時の口腔内写真および上部構造装着後のパノラマレントゲン写真，口腔内写真

2）従来のe-PTFE膜やチタンメンブレンを使用したGBR法の特徴

従来のe-PTFE膜やチタンメンブレンを使用したGBR法の特徴だが，チタンメンブレンは賦形性が良く，十分な軟組織の豊隆を確保しやすい．また，スクリューピンによって固定されるため，填入した骨補填材の流出や変形を防ぐことが出来るとの利点がある．一方，問題点として，テンションフリーで歯肉弁の一次閉鎖（完全閉鎖創）を行うため，骨膜減張切開を行い，完全閉鎖創とする必要があり，術後の併発症として疼痛・腫脹・出血が散見される[5]．また，創の裂開による遮断膜の露出により感染が生じ[6]，遮断膜の早期撤去が必要となるケースもある．さらに，多くの症例で角化歯肉（付着歯肉）の消失を引き起こし，また，口腔前提が浅くなり，プラークコントロールが困難となるため，さらなる歯周外科的処置が必要となるケースもある．

3）非吸収性d-PTFE膜（CYTOPLAST）を使用したオープンバリアメンブレンテクニックによるGBR法の症例

下顎右側第一大臼歯（以下46）の歯肉腫脹及び深い歯周ポケットが認められ，根尖部まで骨吸収を認めたため（図4），46に抜歯同時GBRを行い（図5），骨補填材はCytrans　Granules（GC，東京），バリアメンブレンはCYTOPLAST（Osteogenics

図4　初診時パノラマレントゲン写真，口腔内写真，CBCT写真

図5　46抜歯直後のパノラマレントゲン写真およびCBCT写真

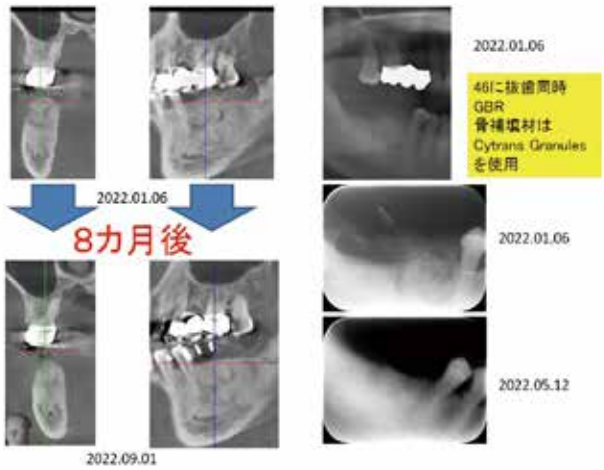

図6　46抜歯同時GBR時のCBCT写真・レントゲン写真および8カ月経過後のCBCT写真・4カ月経過後のデンタルレントゲン写真

図7　a：46抜歯同時GBR2週間後の口腔内写真
b：46抜歯同時GBR4カ月後の口腔内写真

Biomedical，米国）を使用した．8カ月経過後のCBCT上や4カ月経過後のデンタルレントゲン上でも骨補填材は安定している（図6）．左の写真（図7a）は，46抜歯同時GBR2週間後の口腔内写真である．歯肉の炎症は見られず，治癒状態は良好であった．そのため，開放創のまま約1カ月間経過観察を続けた．

また，右の写真（図7b）は，46の抜歯同時GBR4カ月後の口腔内写真で，GBR1カ月後にメンブレンを除去した．歯肉の炎症も見られず，治癒状態は良好であり，また，骨のボリュームも確保出来ていると考える．

4）オープンバリアメンブレンテクニックの術式[7,8]

まず，抜歯後にエンベロップフラップ（縦切開を加えない粘膜骨膜弁）を形成し，骨補填材の填入の前にメンブレンのトリミング・試適を行い，しわがないように安定させる事がポイントである．欠損部の辺縁より5mm以上骨を覆い，膜の稼働性を制御し，また感染予防の為，隣在歯からは1mm以上離し，大きな骨欠損がある場合は，欠損側に先にメンブレンを設置する．骨補填材は死腔がないように密に填入し，治癒後のボリューム減少を考慮して，できるだけover fillとなるように充填することが望ましい．断端のメンブレンは必ず骨膜下に滑り込ませるようにし[9]，その際はメンブレンに穴を開けないことが基本である．歯肉弁はテンションフリーで縫合し，増生部は手指で頬舌的に圧迫整形し，また1カ月程度でメンブレンを除去するようにする．

5）オープンバリアメンブレンテクニックの特徴

次に，非吸収性細胞遮断膜（d-PTFE膜）を使用したGBR法，オープンバリアメンブレンテクニックの特徴だが，まず利点として，骨膜減張切開や創の完全な一時閉鎖なしで，遮断膜を一部露出させたまま創傷治癒させるため，低侵襲である[10]．そして，疼痛，腫脹，出血といった併発症は見られにくいということ．また，周囲と同程度の角化歯肉が再現されるため，遊離歯肉移植等の追加の外科手術の必要性が少ない．逆に欠点として，垂直的な骨造成は難しいことや，抜歯即時埋入との同時GBR法と比較すると総治療期間がかかること．そして，隣在歯等周囲骨組織のボリュームに影響されること．また，バリアメンブレンが露出しているので，定期的なメンブレンの清掃が必要になることである．

6）閉鎖創と開放創の特徴の比較（図8）

主に従来のe-PTFE膜やチタンメンブレンを利用した閉鎖創の場合は，外科的侵襲が大きく，疼痛・腫脹・出血といった併発症も出る[5]．また，感染のリスクも高くテクニックセンシティブである[6]．そして，付着歯肉の量・幅は少なくなってしまうことが多い．利点としては，チタンメンブレンを用いた場合，賦形性に優れていているという点である．一方，開放創であるオープンバリアメンブレンテクニックは，外科的侵襲が小さく，併発症も殆どなく，感染リスクも少ない[7,8,10]．また，手術も比較的容易である．さらに，付着歯肉（角化歯肉）の量は周囲と同程度確保できる．しかし，賦形性が得られにくい．

閉鎖創と開放創の特徴の比較

	閉鎖創	開放創（オープンバリアメンブレンテクニック）
外科的侵襲	大	小
併発症（疼痛・出血・腫脹）	大	小
感染リスク	大	小
テクニックセンシティブ	大	小
付着歯肉（角化歯肉）の量	少	中
賦形性	有	無

図8　閉鎖創と開放創の特徴の比較

3　バリアメンブレン（吸収性VS非吸収性）について

1）吸収性膜（Cytrans Elashield）の特徴

まず，吸収性膜であるCytrans Elashield（GC，東京）についての特徴だが，一番大きな特徴として，厚労省認可の口腔インプラント適応の国産メンブレンであるということである．また，GBRに適した長期間（約6カ月）の吸収期間を有する完全化学合成ポリマーを原材料とした吸収性メンブレンである．骨再生に適したポーラス層とソリッド層の2層から構成され，ソリッド層は滑沢で軟組織の侵入を防ぎ，細胞が透過するサイズの孔が存在せず，骨を作るためのスペースを確保するようにできており（銀色の台紙を剥がした面がソリッド面で，粘膜側），ポーラス層はスポンジ状で組織や血液とよくなじみ理想的な骨の再生を促す（骨欠損側）ようになっている．

2）非吸収性膜（CYTOPLAST）の特徴

非吸収性膜であるCYTOPLAST（Osteogenics Biomedical，米国）の特徴だが，高密度PTFE膜に分

類され，非吸収性で科学的に安定した合成材料生体不活性で炎症を起こさない．また，膜表面に0.2um以下の孔が付与されており，細菌の侵入を防ぐ一方で，酸素や小さな分子は膜を通過できるようになっている[11]．そして，膜の埋入時には，血漿タンパクで表面が覆われ細胞付着が起きることで，口腔内に露出しても細菌が膜の周囲や下方へ侵入するのを防いでくれる．また，膜表面には軟組織が入り込むスペースがなく，除去が容易である．その際，歯肉弁を伸展させる必要がないため，術後の腫れや痛みが少ないといった利点がある．

3）吸収性膜Cytrans Elashield を使用したGBR法の症例

上顎左側第一小臼歯（以下24）・上顎左側第二小臼歯（以下25）は歯肉腫脹及び深い歯周ポケットが認められ，排膿していたため，上顎左側側切歯（以下22）及び24，25を抜歯して同時GBRを行った（図9）．骨補填材はCytrans Granules（GC，東京），バリアメンブレンはCytrans Elashield（GC，東京）　を使用し，創は完全閉鎖とした．GBR後の口腔内写真とパノラマレントゲン写真の比較だが，8週後から30週後にかけて粘膜は綺麗に治癒していることがわかるが，頬側に若干の陥凹が認められる（図10）．また，パノラマレントゲン写真では，骨補填材は吸収も殆どなく安定していることがわかる．

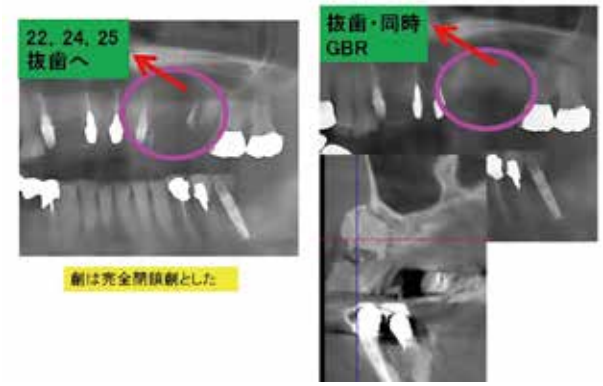

図９　初診時パノラマレントゲン写真および22，24，25抜歯・同時GBR後のパノラマレントゲン写真・CBCT写真

図10　GBR後の口腔内写真とパノラマレントゲン写真の比較

4）非吸収性膜CYTOPLASTと吸収性膜Cytrans Elashieldを使用した症例の比較（図11）

ここで，非吸収性膜（CYTOPLAST）の使用症例と吸収性膜（Cytrans Elashield）の使用症例を比較してみると，右の口腔内写真で示したように，吸収性メンブレンであるCytrans Elashieldの方が，賦形性を得られにくいため，歯肉粘膜が陥凹しているのがわかる．一方，左の非吸収性メンブレンであるCYTOPLASTは賦形性を得られるため，十分な歯肉粘膜の豊隆が得られているのがわかる．

図11　非吸収性膜CYTOPLASTと吸収性膜Cytrans Elashieldを使用した症例の口腔内写真の比較

5）非吸収性膜CYTOPLASTと吸収性膜Cytrans Elashieldの特徴の比較（図12）

CYTOPLASTは，非吸収性の膜であり，薬事承認は得られていないが，感染リスクは小さく，歯肉弁の被覆も不要で，賦形性も得られやすい．一方，CytransElashieldは，GBR法適応の長期間（約6か月）の吸収期間を有する薬事承認を取得した膜で，感染リスクは大きく，歯肉弁の被覆は必要で，賦形性は得られにくい．

CYTOPLASTとCytrans Elashieldの特徴の比較

	CYTOPLAST	Cytrans Elashield
吸収期間	非吸収性	約6か月
薬事承認	未承認	GBR法適応
感染リスク	小	大
歯肉弁被覆	不要	必要
賦形性	有	無

図12　CYTOPLASTとCytrans Elashieldの特徴の比較

4　骨補填材

1）骨補填材の選択

GBRの目的は，既存骨の骨吸収を最小限に抑えて，歯槽堤の幅と高さをなるべく維持することであるので，骨補填材の条件としては，骨補填材の吸収率が少なく，吸収速度が遅い材料を用いることが望ましい．

過去の論文からは，自然治癒・人工骨（合成骨）・牛由来の異種骨を使い，6カ月後の抜歯窩の骨吸収量の比較実験を行ったところ，異種骨使用の場合が，抜歯窩の骨吸収量が最も少なく，優位性があったとある[12]．しかし，この異種骨，例えばBio-Oss（Geistlich Pharma AG，スイス）やBone-Ject（高研，東京）は歯周組織再生治療のみ薬事承認され，インプラント治療では適応外となっている．そのため，患者毎に毎回説明しなければならず，安全性の面からは不安が残ることになり，トラブルを起こすリスクを秘めている．また，患者の心理的抵抗も大きい．このようなことから，インプラント治療では薬事承認を得ている人工骨（合成骨）の使用が，我々・患者双方にとって最良ではと考える訳である．

2）Bone Ject（高研，東京）とCytrans Granules（GC，東京）の特徴の比較（図13）

Bone Jectは，非吸収性のウシ由来の天然HAの異種骨で，薬事承認が取れているのは，歯周組織再生治療のみである．吸収期間は1年から2年半と言われている．一方，Cytrans Granulesは吸収性の炭酸アパタイトの人工骨（合成骨）で，口腔外科・歯周外科で顎骨・歯槽骨の骨欠損の補填や，インプラント埋入時の骨補填にも薬事承認が取得されている．

費用はBone Jectより高いのが欠点であるが，吸収期間は4カ月から10カ月と言われており，吸収性で置換するところが利点である．

Bone JectとCytrans Granules
の特徴の比較

	Bone Ject	Cytrans Granules
分類	異種骨	人工骨（合成骨）
原材料	天然HA（ウシ骨）	炭酸アパタイト
吸収性か非吸収性	非吸収性	吸収性
適応症例	歯周疾患及び顎骨嚢胞（歯根嚢胞等）・良性腫瘍摘出後の骨欠損部への充填	口腔外科・歯周外科で顎骨・歯槽骨の骨欠損の補填に使用．インプラント埋入時の骨補填
薬事承認	歯周組織再生治療のみ	歯周組織再生治療・インプラント治療
費用	中	高
吸収期間	15カ月～30カ月	4カ月月～10カ月

図13　Bone JectとCytrans Granulesの特徴の比較

3）骨補填材の描出能の比較実験

CBCTとセファロにおける骨補填材（Bone Ject VS Cytrans Granules）の描出能の比較実験を行い，大変興味深い結果が出たのでご紹介する．前歯部にＧＢＲ後インプラント埋入を行った患者6名（Bone Ject：3名，Cytrans Granules：3名）で，それぞれの補填材と頬側輪郭の界面，および，それぞれの補填材の粒子の輪郭の描出能を，臨床経験12年以上の歯科医5名が5段階評価した．かなり良く見える：5点，良く見える：4点，見える：3点，見にくい：2点，見えない：1点として，その評定平均値から，CBCTとセファロの描出能を比較した．

4）CBCTとセファロにおける骨補填材の描出能の違い（図14）

結果を棒グラフで示す．縦軸を観察部位，横軸を5段階評価の描出能で表す．紫色の線でセファロを，オレンジ色の線でCBCTを示す．補填材の種類に関わらず，頬側輪郭の界面，粒子の輪郭ともに，セファロが高い描出能を示した．また，補填材の種類で比較すると，不透過性の高いBone Jectに比べて，Cytrans Granulesのほうが，相対的にセファロで高い描出能を示した．

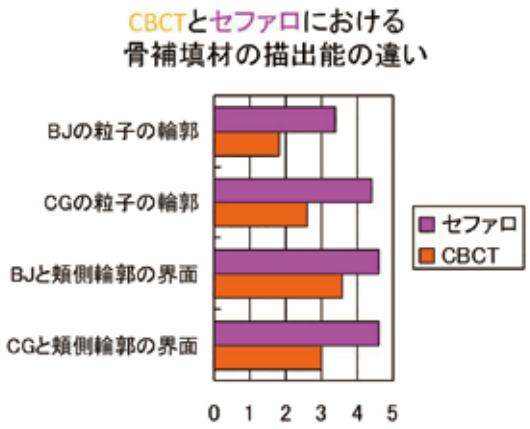

図14　CBCTとセファロにおける骨補填材の描出能の違い
BJ：Bone Ject
CG：Cytrans Granules

5）前歯部におけるCBCTとセファロの描出能の特徴の比較（図15）

前歯部におけるCBCTとセファロの描出能の特徴を比較する．硬組織描出能はCBCTとセファロは同等であった．軟組織の描出能は，側貌プロファイル観察用に線量をあえて減弱する，ウェッジの効果によりセファロが優れる．骨界面輪郭の描出能は，

CBCTでは断層撮影で生じる部分体積効果のぼけ像により劣るが，単純撮影の効果である接線効果により，セファロが優れる．つまり，前歯部インプラント埋入症例の画像診断では，CBCTの欠点を，セファロが補完できることが明らかになった．

前歯部におけるCBCTとセファロの特徴の比較

	CBCT	セファロ
硬組織描出能	○	○
軟組織描出能	×	○ ウェッジの効果
界面輪郭の描出能	△ 部分体積効果	◎ 接線効果

図15　前歯部におけるCBCTとセファロの描出能の特徴の比較

おわりに

術式（開放創VS閉鎖創），バリアメンブレン（吸収性VS非吸収性），骨補填材の3つの項目について，それぞれの利点・欠点から，より患者に優しい低侵襲なGBR法について考察した．

1）少数歯欠損の場合には，オープンバリアメンブレンテクニックは有用であり，簡潔なアプローチ，低侵襲，低リスクの治療法である．
2）基本的に，賦形性の得やすい非吸収性のｄ-PTFE膜の使用で問題はないが，特に欠損部が大きい場合や角化歯肉の幅や厚みが少ない場合に有効である．
3）使用するバリアメンブレンや骨補填材，術式の選択を適切に行い，インプラントの長期的な安定のために，適応症の選択には十分注意を払うべきである．

参考文献

1）Chappuis V, Engel O, Shahim K, Reyes M, Katsaros C, Buser D: Soft Tissue Alterations in Esthetic Postextraction Sites:A 3-Dimiensional Analysis. J Dent Res,94(9Suppl):187S-193S,2015
2）Huynh-Ba G, Pjetursson Lindhe J, Lang NP: Analvsis of the socket bone wall dimensions in upper maxilla in relation to immediate implant placement. Clin Oral Implants Res.21(1):37-42,2010
3）Lekholm U: Osseointegrated implants in clinical practice. J Oral Implantol ,12(3):357-64.PMID,1986
4）Buser D, Dahlin C, Schenk RK（中村社綱，末田武，井上孝ほか訳）GBRの歯科インプラントへの応用;Guided Bone Regeneration in Implant Dentistry,Quintessence,31-33,1995
5）Tolman DE.Reconstructive procedures with endosseous implants in grafted bone:A review of the literature. Int J Oral Maxillofac Implants,10:275-294,1995
6）Rominger JW, Triplett RG.The use of guided tissue regeneration to improve implant osseointegration. J Oral Maxillo Surg,52(2):106-112,1994
7）Funakoshi E,et al.Extraction Site Reconstruction and alveolar ridge augmentation utilizing non-porous PTFE membranes and EMD with or without bone graft materials.The 8th International Synposium on Periodontics & Restorative Dentistry,Boston,2004
8）Hoffmann O, Bartee BK, Beaumont C, Kasaj A, Deli G, Zafiropoulos GG: Alveolar bone preservation in extraction sockets using non-resorbable D-PTFE membranes:a retrospective non-randomized study. J Periodontol,79(8):1355-1369,2008
9）Simion M, Jovanovic SA, Trisi P, Scarano A, Piattelli A: Vertical ridge augmentation around dental implants using a membrane technique and autogenous bone allografts in humans. Int J Periodontics Restorative Dent,18(1):8-23,1998
10）船越 栄次.エムドゲインその臨床価値とさらなる可能性を求めて．Quintessence,24(6):40-60,2005
11）Bartee BK. Implant Site Development & Extraction Site Grafting-Technique & Selection of Bone Grafting Materials. Osteogenics Biomedical, Lubbock, Texas,USA,2011
12）Jung RE, Philipp A, Annen BM , Signorelli L, Thoma DS, HammerleCH, Attin T, Schmidlin P: Radio-graphic evaluation of different techniques for ridge preservation after tooth extraction :a randomized controlled clinical trial. J Clin Periodontol.40(1):90-98,2013

公益社団法人 日本口腔インプラント学会認定講習会

OSAKA ACADEMY OF ORAL IMPLANTOLOGY JAPAN

専修医・専門医として必要な基礎理論から最先端臨床まで

30期生（2023年度）受講生募集

主催:大阪口腔インプラント研究会（大阪口腔インプラント研修センター）

30期生

2023年 土曜日 13:00～19:30　日曜日 9:30～16:40　（昼食付）

3月25日（土）・26日（日）
4月8日（土）・9日（日）
5月13日（土）・14日（日）
6月24日（土）・25日（日）
7月22日（土）・23日（日）
8月26日（土）・27日（日）
10月28日（土）・29日（日）

（日程が変更になることもあります）

ライブ手術

専修医取得試験の準備

インプラント埋入実習

症例検討会

募集の案内

本セミナーの特徴は、インプラント治療だけでなく歯周病・根管治療・接着歯科など歯の保存に主眼を置き、インプラントのセミナーでは珍しく、幅広い分野の講義を聴講できる点です。卒後の歯科臨床を基礎から応用まで幅広く研修することができます。インプラントでは、必要な解剖や画像診断、外科手技などを基本から学んでいただきます。また希望者には学会の専修医・専門医習得までを丁寧に指導します。

口腔機能を長期に渡って維持安定させるためにはどのようにすれば良いのか、また患者の精神的・肉体的負担を最小限度にして治療を進めるには、どのような検査・診断・治療が必要なのか、これからインプラントを臨床に取り入れようと考えている先生にとっては、歯科臨床全般を含めた知識と実技を効率的に学ぶことができます。総勢31名の講師がお待ちしています。

どのような先生が受講されているのですか

これからインプラントを臨床に取り入れようと考えている先生、すでに臨床でインプラントを行っているが再度復習をしたい先生、また臨床経験と知識は十分あるが、学会の専修医・専門医を取得したいと考えられている先生、それぞれの先生の希望に十分叶う内容となっています。

受講生を少数に抑え、指導の徹底を重視し、インプラントに必要な口腔外科、歯周病科、補綴科、咬合学など幅広い講義と実習を含んでいますので、知識実技とも8ヶ月間で効率的に修得できます。

受講終了後は

セミナー受講終了後は、本セミナーを主催する大阪口腔インプラント研究会への入会資格が得られます。本会は歯科臨床の各分野の専門医が集まり、会員同士が忌憚なく相互にディスカッションし、会員の臨床技術や知識の向上を目的に1986年に発足しました。会員は近畿を中心に活動している歯科開業医、大学関係者など400名です。

年4回開催する例会では、専門分野の講演やシンポジウム、会員発表などを行っています。多くの仲間と意見交換ができますので、セミナー受講後も安心して研修を継続することができます。

講師陣のご紹介

阪本 貴司
大阪口腔インプラント研究会 会長・施設長 指導医

小室 暁
大阪口腔インプラント研修施設 副施設長 指導医

細川 隆司
日本口腔インプラント学会 理事長

覚道 健治
大阪歯科大学名誉教授

山内 六男
朝日大学 教授

宮崎 隆
昭和大学　特任教授

大久保力廣
鶴見大学歯学部 有床義歯補綴学講座 教授

丹羽 均
大阪大学歯科麻酔学教室 教授

前田芳信
大阪大学大学院歯学研究科 名誉教授

新井嘉則
日本大学歯学部 教授

馬場俊輔
大阪歯科大学 口腔インプラント学講座 主任教授

百田義弘
大阪歯科大学 歯科麻酔学講座主任教授

戸田伊紀
大阪歯科大学解剖学講座 准教授

佐々木猛
貴和会新大阪歯科診療所 院長

月星光博
日本自家移植研究会会長

深澤啓二郎
日本耳鼻咽喉科学会 専門医

若松陽子
弁護士

福西一浩
5-D Japan ファウンダー 専門医

岸本裕充
兵庫医科大学 歯科口腔外科学講座 教授

久保茂正
日本歯科東洋医学会常任理事 専門医

藤本佳之
JCHO大阪病院 歯科口腔外科部長

中島康
大阪口腔インプラント研修施設 講師　ITI フェロー

上杉聡史
大阪口腔インプラント研究施設 講師　専門医

飯田格
大阪口腔インプラント研究施設 講師　専門医

勝喜久
研修施設 講師 大阪SJCD元会長 専修医

佐藤琢也
研修施設 講師 Club GP代表 専門医

高田光彦
研修施設 講師 臨床歯科研鑽会 会長

小林守
日本臨床歯科医学会 監事 指導医

木村正
大阪口腔インプラント研修施設 講師　専修医

白井敏彦
大阪口腔インプラント研修施設 講師 専門医

濱田傑
近畿大学医学部附属病院 歯科口腔外科教授 指導医

定　員：24名
受講料：70万円（77万円消費税込）
会　場：大阪国際会議場

大阪口腔インプラントセミナー　検索

申込先 問い合わせ

大阪口腔インプラント研修センター（事務局）
〒530-0001　大阪市北区梅田1-9-20
TEL 06-6629-0833 または 06-6744-1305
FAX 06-6623-8858 または 06-6744-7735

セミナー概要

基　礎	インプラントの概論、種類と変遷 顎骨の解剖と注意すべき血管と神経 上顎洞の解剖と生理 学会発表の準備から論文投稿まで インプラントを目指す前の大切な考え方
臨　床	口腔外科の基本（切開･剥離から縫合まで） 感染予防対策（消毒･滅菌の基礎） 副鼻腔炎と原因と治療方法 インプラント手術と全身管理（麻酔･救急処置） 臨床データの読み方 投与薬剤の選択と処方時の注意 三次元画像診断（CT画像の読影） インプラントの咬合と上部構造の設計 歯周病の基礎と臨床 歯内治療の基礎と臨床 インプラント周囲炎の診断と治療 インプラントに必要な骨造成 サイナスリフトの基礎と臨床 各種インプラントについて （ノーベルバイオケア･SPIほか）
各種実習	**ライブ手術見学** 各種資料採取、画像データ処理と保管管理 各種縫合･切開･剥離･減張切開（模型実習） 術中管理･救急処置 ノーベルバイオケア（模型実習） SPI（模型実習）　協賛（株）モリタ 骨造成（GBR模型実習） サイナスリフト（模型実習） （ラテラルウインドウ開窓からインプラント同時埋入）
関連講義	歯科医療過誤訴訟への対策（最近の判例から） 長期症例の管理と偶発症から撤去まで インプラントの各種問題点とその対策 歯髄と歯根膜の基礎と治癒機転 インプラント治療と接着歯科修復 東洋医学のインプラントへ応用 専修医･専門医取得のための指導
受講生による症例発表会	（専修医取得への準備）

講師陣

阪本　貴司	大阪口腔インプラント研究会　会長　施設長	指導医
小室　　暁	大阪口腔インプラント研修施設　副施設長	指導医
宮崎　　隆	日本口腔インプラント学会　理事長	
覚道　健治	大阪歯科大学　名誉教授	
山内　六男	朝日大学　教授	
前田　芳信	大阪大学大学院歯学研究科　名誉教授	
丹羽　　均	大阪大学歯科麻酔学教室　教授	
細川　隆司	九州歯科大学口腔再建リハビリテーション学分野　教授	
新井　嘉則	日本大学歯学部　教授	
大久保力廣	鶴見大学歯学部有床義歯補綴学講座　教授	
馬場　俊輔	大阪歯科大学口腔インプラント学講座　主任教授	
百田　義弘	大阪歯科大学麻酔学教室　主任教授	
戸田　伊紀	大阪歯科大学解剖学講座　准教授	
月星　光博	日本自家移植研究会会長	
深澤啓二郎	日本耳鼻咽喉科学会　専門医	
若松　陽子	弁護士	
福西　一浩	5-DJapanファウンダー　専門医	
岸本　裕充	兵庫医科大学　歯科口腔外科学講座　教授	
佐々木　猛	貴和会　新大阪歯科診療所　院長	
久保　茂正	日本歯科東洋医学会常任理事　専門医	
藤本　佳之	JCHO大阪病院　歯科口腔外科部長	
中島　　康	大阪口腔インプラント研修施設　講師　ITI　フェロー	
濱田　　傑	近畿大学医学部附属病院 歯科口腔外科教授	指導医
勝　　喜久	研修施設　講師　大阪SJCD元会長	専修医
佐藤　琢也	研修施設　講師　Club GP代表	専門医
高田　光彦	研修施設　講師　臨床歯科研鑽会　会長	
小林　　守	研修施設 講師　日本臨床歯科医学会 監事	指導医
木村　　正	大阪口腔インプラント研修施設　講師	専修医
白井　敏彦	大阪口腔インプラント研修施設　講師	専門医
飯田　　格	大阪口腔インプラント研修施設　講師	専門医
上杉　聡史	大阪口腔インプラント研修施設　講師	専門医

申込先･問い合わせ

〒530-0001　大阪市北区梅田1-9-20
大阪口腔インプラント研究会事務局（担当・松本）
大阪口腔インプラント研修センター事務局（担当・小室）
TEL 06-6629-0833　または 06-6744-1305
FAX 06-6623-8858　または 06-6744-7735

FAXにて連絡いただければ詳しい資料を郵送いたします。

施設長　阪本　貴司

■ 会場
大阪国際会議場
〒530-0005 大阪市北区中之島5-3-51 TEL 06-4803-5555

切り取り

大阪口腔インプラント研修セミナー　申込書

希望年度	年度　　期生受講希望		
お名前		年	大学卒
ご自宅　〒			
		TEL	FAX
勤務先　〒			
		TEL	FAX

公益社団法人 日本インプラント学会認定講習会
大阪口腔インプラント研修セミナー
第 29 期 受 講 生 名 簿

大阪口腔インプラント研修セミナー
第29期生　2022. 3. 27～2022. 10. 3

氏　名			氏　名		
1.	佟　元　臣	Motoomi　To	15.	杉 岡　伸 悟	Shingo　Sugioka
2.	齋藤　友貴哉	Yukiya　Saitou	16.	中　西　隆	Takashi　Nakanishi
3.	井 川　明 彦	Akihiko　Igawa	17.	加 藤　裕 莉	Yuri　Kato
4.	倉　橋　聡	Satoshi　Kurahashi	18.	横 山　真 樹	Masaki　Yokoyama
5.	木 下　翔 太	Shota　Kinoshita	19.	樽 井　紀 昌	Noriaki　Tarui
6.	中 田　優 希	Yuki　Nakata	20.	立 石　智 子	Tomoko　Tatsuishi
7.	西　本　聖	Sho　Nishimoto	21.	木 下　英 明	Hideaki　Kinoshita
8.	竹 原　庸 介	Yosuke　Takehara	22.	佐 久 間　涼	Ryo　Sakuma
9.	藪 根　研 司	Kenji　Yabune	23.	池 田　奈 右	Daisuke　Ikeda
10.	安谷屋　信哉	Shinya　Adaniya	24.	福 武　大 輔	Daisuke　Fukutake
11.	大 川　義 晃	Yoshiaki　Ohokawa	25.	山 本　晋 平	Shimpei　Yamamoto
12.	林　正　祐	Masayoshi　Hayashi	26.	宮 田　崇 弘	Takahiro　Miyata
13.	兵 頭　久 司	Hisashi　Hyodo	27.	岩　倉　譲	Yuzuru　Iwakura
14.	渡 邉　祐 輔	Yusuke　Watanabe	28.	横　山　翔	Sho　Yokoyama

会員の研究活動報告

2022年1月～2022年12月

本会会員の先生方の中には，日本口腔インプラント学会をはじめ，多くの関連学会で精力的に研究発表や論文発表をなされている会員も少なくありません．

本欄では，それらの研究発表や論文執筆活動を掲載し，多くの会員に紹介したいと思っております．研究及び論文発表の項目については，会員の先生の自主申請に基づいて掲載しておりますが，歯科医学に関する研究発表と論文発表に限らせていただきました．なおセミナー関係の講演は割愛させていただきました．

執筆活動

藤田 規正
下顎右側第一大臼歯欠損部にインプラント治療を行った1症例
Dental Implant Treatment for the Mandibular Right First Molar Defect：A Case Report
日本口腔インプラント学会誌　E105-E106　Vol35　No1　2022年1月

小山 直浩
下顎左側第一大臼歯欠損部にインプラント治療を行った1症例
Dental Implant Treatment for Mandibular Left First Molar Missing：A Case Report
日本口腔インプラント学会誌　E1995-E200　Vol35　No4　2022年9月

小室 暁，上杉 聡史，飯田 格
インプラント埋入シミュレーション時のデジタルデータの取り扱いとデジタルワークフローの臨床的問題点
Management of Digital Data for the Simulation of Dental Implant Placement and Clinical Problems of digital Workflow
日本口腔インプラント学会誌　P43-P50 Vol. 35　No4　2022年12月

久保 茂正
歯科における漢方薬治療（基礎と臨床）
日本歯科東洋医学会誌　Vol.41.No.1・2，P24～P29，2022年

講演活動

白井 敏彦
第2大臼歯部に発症した歯根嚢胞に対し意図的歯牙再植にて対応した2症例
日本顕微鏡歯科学会第18回学術大会・総会 2022年4月23日　東京

久保 茂正
久保 茂正，木村 正，岸本 博人，小室 暁，英保 裕和，椋梨 兼彰，石見 隆夫，阪本 貴司
CTにおける距離データの違いについて
Difference in Distance Data in CT Osaka Academy of Oral Implantology
日本口腔インプラント学会 第41回近畿・北陸支部学術大会　2022年2月11日～12日　大阪市

久保 茂正
舌診の極意！～意外に簡単！明日からやってみよう！～
日本歯科東洋医学会学術研修会，2月13日，2月15日～3月31日（WEB）鶴見大学会館　神奈川県

久保 茂正
入門歯科漢方薬
日本歯科東洋医学会関西支部会，7月10日，7月13日～8月31日（WEB）

久保 茂正
UndergraduateとPostgraduateの歯科東洋医学教育からみえるもの，
第40回日本歯科東洋医学会学術大会教育講演，10月23日，10月24日～12月15日（WEB）
昭和大学上条記念会館，東京

杉岡 伸悟
三木 貴子，大郷英里奈，小原 理絵，渡辺 麻莉，岸田 修，飯島 裕子，山本 直子，鄭 信二，藤村梨恵子，
東浦 正也，児玉 秀樹，杉岡 伸悟
当院スペシャルニーズ外来における受診患者の実態調査
第39回公益社団法人　日本障害者歯科学会総会及び学術大会 2022年11月4日～6日　岡山県倉敷市

栗本 武俊
栗本 武俊
前頭前野セルフチェックシステムを使用した下顎位是正治療における認知症予防効果
第11回日本認知症予防学会学術大会　2022年9月24日　福岡国際会議場

栗本 武俊
MFA治療の認知症予防効果の検証
第26回日本咬合学会学術大会　2022年10月22日　ホテルアバローム紀の国

藤田 勝弘
藤田 勝弘，小室 暁，木村 正，横山 貴至，英保 裕和，久保 茂正，椋梨 兼彰，阪本 貴司
前歯部インプラント埋入症例におけるセファロ画像診断の有用性
The Ability of Cephalogram Diagnostic Imaging for Anterior Dental Implant Treatment Case
日本口腔インプラント学会 第41回近畿・北陸支部学術大会　2022年2月11日～12日　大阪市

川植 康史
川植 康史，木村 正，久保 茂正，岸本 博人，飯田 格，上杉 聡史，小室 暁，阪本 貴司
CBCT新旧機種による画像収縮率の比較についての研究
Study on Comparison of Image Shrinkage Rate between Old and New CBCT
日本口腔インプラント学会 第41回近畿・北陸支部学術大会　2022年2月11日～12日　大阪市

川植 康史，木村 正，飯田 格，中島 康雄，岸本 博人，久保 茂正，小室 暁，阪本 貴司
各種CBCTにおけるインプラントの寸法変化についての研究
Study of dimensional changes of implants in various CBCT
日本口腔インプラント学会 第52回学術大会 優秀研究発表2022年9月23日～25日　名古屋市

池畠 光朗
池畠 光朗，飯田 格，小室 暁，阪本 貴司
歯列不正の改善後に下顎第一大臼歯部にインプラント治療を行った1症例
A Case Report of Dental Implant Treatment in the Mandibular First Molar After Orthodontic Treatment
日本口腔インプラント学会 第41回近畿・北陸支部学術大会　2022年2月11日～12日　大阪市

久保 裕睦
久保 裕睦，飯田 格，小室 暁，阪本 貴司
下顎右側第一大臼歯欠損部にインプラントを用いて全顎的治療を行った1症例
A Case Report of Implant Treatment in the Mandibular Right First Molar
日本口腔インプラント学会 第41回近畿・北陸支部学術大会　2022年2月11日～12日　大阪市

野田 憲
野田 憲，飯田 格，小室 暁，阪本 貴司
上顎右側第一小臼歯部にインプラント治療を行った1症例
A Case of Implant Treatment on the Right First Premolar of the Maxilla
日本口腔インプラント学会 第41回近畿・北陸支部学術大会　2022年2月11日～12日　大阪市

上杉 聡史
上杉 聡史，飯田 格，佐藤 舞，高栖 史江，吉田 しのぶ，中谷 貴範，野阪 賢，阪本 貴司
当研修セミナー受講生に対するアンケート調査
Questionnaire Survey of Participants of Our Training Seminar
日本口腔インプラント学会 第41回近畿・北陸支部学術大会　2022年2月11日～12日　大阪市

都築 正史
都築 正史，小林健一郎，小室 暁，岸本 博人，木村 正，山野総一郎，勝 喜久，阪本 貴司
歯科技工に関するアンケート調査結果について
Survey of Questionnaire about Dental Technicians
日本口腔インプラント学会 第41回近畿・北陸支部学術大会　2022年2月11日～12日　大阪市

飯田 格
飯田 格，木村 正，小室 暁，上杉 聡史，岸本 博人，野阪 賢，都築 正史，阪本 貴司
シミュレーションソフトに内蔵されるインプラントのデジタルデータの寸法再現性についての調査研究
Research of the Dimensional Reproducibility of Digital Data of Implants in the Simulation Softwares
日本口腔インプラント学会 第41回近畿・北陸支部学術大会　2022年2月11日～12日　大阪市

飯田 格，木村 正，末松 亮，中谷 貴範，上杉 聡史，岸本 博人，小室 暁，阪本 貴司
インプラントの術前検査に用いる最適なCTおよびシミュレーションソフトの選択
Selection of optimal CT and simulation software for preoperative examination of implants
日本口腔インプラント学会 第52回学術大会 優秀研究発表2022年9月23日～25日　名古屋市

木村 正
木村 正
インプラント治療に関わる医療事故や医療訴訟への対応
Dealing with medical accidents and lawsuits of oral implant treatment
日本口腔インプラント学会 第52回学術大会 シンポジウム8
2022年9月23日～25日　名古屋市

木村 正，岸本 博人，小室 暁，山野総一郎，勝 喜久，久保 茂正，奥田 謙一，阪本 貴司
下歯槽神経麻痺の現状と対応の実態に関するアンケート調査
The Questionnaire Survey of Inferior Alveolar Nerve Palsy Grasping of Present Situation and Corespondence
日本口腔インプラント学会 第41回近畿・北陸支部学術大会　2022年2月11日～12日　大阪市

阪本 貴司
阪本 貴司
インプラント埋入後の周囲骨のリモデリングについて
Remodeling of surrounding bone after dental implant placement.
日本口腔インプラント学会 第52回学術大会 特別シンポジウム２
2022年9月23日～25日　名古屋市

阪本 貴司，中島 康雄，佐藤 舞，高栖 史江，吉田 雅彦，野阪 賢，阪本 勝也，上杉 聡史
インプラント3本を連結した上部構造の予後の骨吸収についての調査研究
Investigative study on bone resorption of a superstructure connected with three implants.
日本口腔インプラント学会 第52回学術大会　2022年9月23日～25日　名古屋市

森川 紗里，富久 藍子，阪本 勇紀，山田 貴子，阪本 勝也，阪本久瑠実，阪本 貴司
歯周病の新分類を考慮した歯周病患者の検査結果の簡易基準
Simple Standard Considering the New Classification of the Medical Test Results for Periodontal Disease Patients
日本口腔インプラント学会 第41回近畿・北陸支部学術大会　2022年2月11日～12日　大阪市

阪本 勇紀，富久 藍子，阪本 貴司
他医院の治療を中断して来院した患者の口腔清掃状態についての調査研究
A study of oral hygiene of patients with interrupted treatment at other clinics
日本口腔インプラント学会 第52回学術大会　2022年9月23日～25日　名古屋市
優秀歯科衛生士発表賞受賞

CTにおける距離データの違いについて

○久保 茂正，木村 正，岸本 博人，小室 暁，英保 裕和，椋梨 兼彰，石見 隆夫，阪本 貴司

Difference in Distance Data in CT Osaka Academy of Oral Implantology

○ KUBO S, KIMURA M, KISHIMOTO H, KOMURO A, ABO H, MUKUNASHI K, ISHIMI T, SAKAMOTO T

大阪口腔インプラント研究会　Osaka Academy of Oral Implantology

日本口腔インプラント学会　第41回近畿・北陸支部学術大会　2022年2月11日～12日　大阪市

Ⅰ目的：インプラントを埋入する際に，CTから得られた画像データを用いて，下顎管や上顎洞底などの安全距離を判断することが多い．最近ではこれらのCTデータを，口腔内のスキャンデータで得られた，歯や歯肉の表面状態や顎骨内のデジタルデータと重ね合わせて，インプラントの埋入も行われている．その際，CTの寸法誤差と口腔内のスキャンデータの誤差の組み合わせによっては，より大きな誤差を生じる可能性があり，インプラント埋入の安全レベルの低下につながる可能性も否定できない．われわれは過去においてCBCTの寸法精度は実寸値よりも縮小されることを報告した．今回はCTの機種によってこの寸法値の誤差がどのように違うのかを検証するために，6種類の機種を用いてインプラント体の寸法変化を比較検討した.

Ⅱ材料および方法：6機種はCBCT 5機種― Veraview X800（モリタ，以下VX），Veraviewepocs. 3Df（モリタ，以下Df），アサヒPSR900N（朝日レントゲン，以下PSR），AZ3000CT（朝日レントゲン，以下AZ），NewTom（QRs，r.1，以下NT）とMDCT1機種―SOMATOM16（シーメンス，以下SO）．それぞれ下顎臼歯部に埋入されたTi製スクリュータイプのインプラント（直径3.4～4.5mm）5本の直径を臨床経験20年以上の歯科医3名がコンセンサスのもと付属ソフトで各5回計測し，平均値を原寸に対する％で倍率を算出し比較検討した.

Ⅲ結果：CT画像の倍率は機種で異なりVX＜Df＜PSR＜原寸＜NT＜SO＜AZの順であった．①収縮するCT（VX：81.7％，Df：95.2％，PSR：97.0％），②拡大するCT（NT：108.1％，SO：111.8 ％，AZ：115.6％）の2種に分類された．収縮するCTは，近年に製造されたCBCTであった.

Ⅳ考察および結論：下顎管や上顎洞底などの距離は実際より小さく表示され，拡大するCTと比較し安全である．一方，拡大するCTはMDCTと10年以上前に製造された旧機種のCBCTであった．倍率の差は，検出器やモニターの性能，管球検出器間距離などハードと画像処理ソフトが原因と考えられる．機種変更に伴う臨床上の注意点は，すでに新機種の収縮するCBCTを導入しており，サイナスリフトや多数歯欠損，上下顎に及ぶ治療計画の策定時に，拡大するMDCTを使用する場合にある．MDCT の外注を中止し，新機種CBCTの新規導入や旧機種を更新する場合は，収縮するCBCTへの変更であり安全距離は保たれる．CTには画像データが収縮するものと拡大する2種類があることが明らかとなった.

（倫理審査委員会番号17000102承認　承認番号341号）

歯周病の新分類を考慮した歯周病患者の検査結果の簡易基準

○森川 紗里[1)]，富久 藍子[1)]，阪本 勇紀[1)]，山田 貴子[1)]，阪本 勝也[1, 2)]，阪本久瑠実[1)]，阪本 貴司[1, 2)]
1）近畿・北陸支部　2）大阪口腔インプラント研究会

Simple Standard Considering the New Classification of the Medical Test Results for Periodontal Disease Patients

○MORIKAWA S[1)]，TOMIHISA A[1)]，SAKAMOTO Y[1)]，YAMADA T[1)]，
SAKAMOTO K[1, 2)]，SAKAMOTO K[1)]，SAKAMOTO T[1, 2)]
1）Kinki-Hokuriku Branch　2）Osaka Academy of Oral Implantology

日本口腔インプラント学会 第41回近畿・北陸支部学術大会　2022年2月11日～12日　大阪市

Ⅰ目的：2017年EFPとAAP共催のworkshopで歯周病の疾患と状態における新分類が発表された．大きな改変は，現状の病態を4段階にStage分類した点，また将来の進行度をGrade分類として3段階で評価した点である．特にGrade分類では禁煙，糖尿病，体内の炎症検査などの全身的な所見が追加された．当院では歯周病科のメインテナンス患者に，現状の病状と進行具合を説明する資料として，検査結果の簡易基準を使用している．今回，新分類への変更に伴い，特に全身状態を考慮した基準に変更したのでその概要を報告した．

Ⅱ症例の概要：われわれが使用している検査結果の簡易基準とは，各種検査から抜粋した下記の5項目を基準数値が良好か否かでチェックしたものである．1）プラークの付着が全体の15％以上である，2）6 mm以上の歯周ポケットが存在する，3）歯肉からの出血が30％以上ある，4）Pg，Tf，Td 菌のいずれかの検出がみられる．5）1年前に比べて1 mm以上の骨吸収がみられる．今回，Grade分類で追記された喫煙，糖尿病，全身の炎症所見の項目を考慮し，以下の3項目を追記した．6）一日10本以上喫煙している，7）HbA1cが7.0％以上である，8）高感度CRPが0.3 mg／dL以上である．上記の各8 項目で基準数値が良好でなかったチェック項目の数や増減によって，メインテナンス時に患者に説明する経過良否の判定基準としている．

Ⅲ考察および結論：歯周病患者のメインテナンス期間中の一般的な検査は，プラーク付着，PPD（probing pocket depth），BOP（bleeding on probing），エックス線検査などがあり，それらの検査結果を時系列で評価することで，今後の患者への指導内容や治療方針が決定される．しかし，患者の立場からすれば，専門的な検査結果を理解することは難しく，専門医，歯科衛生士，患者の間で検査結果とそれに付随する治療の必要性を共有することは容易ではない．これらの8項目の検査結果の簡易基準は，患者にとって理解が難しい検査内容を少数の項目に絞って説明できるため理解しやすい．患者もこれらのチェック項目を毎年気にかけることで，メインテナンス治療継続へのモチベーションも維持できる．また前年度との比較においても，クリアーできていない項目数から状態の悪化を知ることも容易となり，患者が自身の口内の現状と変化を理解しやすくなった．また全身状態の評価を追加したことで，患者の歯周病が全身疾患と深くかかわっていることへの理解とメインテナンスの重要性の啓発にも役立つことが示唆された．

前歯部インプラント埋入症例におけるセファロ画像診断の有用性

○藤田 勝弘，小室 暁，木村 正，横山 貴至，英保 裕和，久保 茂正，椋梨 兼彰，阪本 貴司

The Ability of Cephalogram Diagnostic Imaging for Anterior Dental Implant Treatment Case

○ FUJITA K, KOMURO A, KIMURA M, YOKOYAMA T, ABO H, KUBO S, MUKUNASHI K, SAKAMOTO T

大阪口腔インプラント研究会

Osaka Academy of Oral Implantology

日本口腔インプラント学会 第41回近畿・北陸支部学術大会　2022年2月11日～12日　大阪市

Ⅰ目的：インプラント埋入術前後の三次元的な診査・診断にCBCTが利用されている．今回，前歯部の画像検査で，セファロでもCBCTと同様の情報が得られるとの仮説に基づき，インプラント埋入症例において術前後の画像を比較したところ，CBCTの欠点をセファロが補完できるという結果を得たので報告する．

Ⅱ材料および方法：Cytrans Granules（GC社，以下CG），Bone Ject（高研社，以下BJ）を使用し，前歯部にGBR後にインプラントの埋入を行った患者6名（CG：3名，BJ：3名）にVeraviewepocs. 3Df（モリタ社）を用いてCBCTとセファロの撮影を行った．観察部位は，①切歯管，②切歯孔，③唇側皮質骨の輪郭，④歯槽骨頂，⑤インプラントの頸部，⑥ CGと頬側輪郭の界面，⑦ BJと頬側輪郭の界面で，描出能を，Ⓐかなり良く見える：5点，Ⓑ良く見える：4点，Ⓒ見える：3点，Ⓓ見にくい：2点，Ⓔ見えない：1点の5段階で評価し，その評定平均値で，CBCTとセファロの描出能を比較した．

Ⅲ結果：評定平均値を（CBCT：セファロ）の順に示す．①切歯管（4.2＞1.2），②切歯孔（4.4＞1.2）は，CBCTのほうが高かった．一方，③唇側皮質骨の輪郭（2.4＜4.8），④歯槽骨頂（2.6＜4.0），⑤インプラントの頸部（2.0＜4.6），⑥ CGと頬側輪郭の界面（3.0＜4.6），⑦ BJと頬側輪郭の界面（3.6＜4.6）は，セファロのほうが高かった．補填材は，不透過性の高いBJに比べてCGのほうが，セファロで高い描出能を示した．

Ⅳ考察および結論：今回の結果から，CBCTは断層効果で三次元の把握が可能だが，彎曲部の輪郭は部分体積効果で描出能が低く，加えて，軟組織の描出も難しいことが明らかとなった．セファロの利点は，接線効果とウェッジの効果で前歯部の輪郭や軟組織の描出能に優れる反面，切歯管や切歯孔の確認が難しいことも示唆された．前歯部インプラントの画像検査において，CBCTの 欠点をセファロが補完できることが明らかになった．（倫理審査委員会番号 17000102 承認　承認番号 341号）

CBCT新旧機種による画像収縮率の比較についての研究

○川植 康史，木村 正，久保 茂正，岸本 博人，飯田 格，上杉 聡史，小室 暁，阪本 貴司

Study on Comparison of Image Shrinkage Rate between Old and New CBCT

○KAWAUE Y, KIMURA M, KUBO S, KISHIMOTO H, IIDA T, UESUGI S, KOMURO A, SAKAMOTO T

大阪口腔インプラント研究会

Osaka Academy of Oral Implantology

日本口腔インプラント学会 第41回近畿・北陸支部学術大会　2022年2月11日～12日　大阪市

Ⅰ目的：近年，多くのCBCT（以後CT）が普及したが，2005年頃にCTを導入した医院の旧機種と最近の新機種では，その精度や寸法精度に変化が出ている可能性がある．今回，われわれは2005年頃に製造された旧機種と2015年以降に製造された新機種とを比較し，そのCT画像の寸法精度の違いを検討した．

Ⅱ材料および方法：旧機種として，NewTom QRs，r.1（以後旧機種A），AZ3000CT，朝日レントゲン（以後旧機種B），の2機種を使用した．また新機種として，Veraviewepocs.3Df，モリタ（以後新機種 C），Veraview X800，モリタ（以後新機種D）の2機種を使用した．比較撮影を行う被写体はチタン製のインプラント体（Ankylos，Dentsply社）の直径3.5mm×長さ11mmを使用した．本インプラントをアクリル板に固定し，各機種で入射角を90°で撮影した画像の寸法変化を測定した．測定は臨床経験 20年以上の歯科医3名がコンセンサスの下，付属ソフトで10回計測した．同様にソフト（Simplant Planner 2011，Dentsply Sirona，以下SP）でも，直径を10回計測し，それらの原寸に対する倍率（%）の平均値を算出し比較検討した．

Ⅲ結果：CT画像の倍率は，旧機種A：109.2%，旧機種B：114.9%，新機種C：81.7%，新機種D：84.4%であった．SPのDDの倍率は111.8%であった．

Ⅳ考察および結論：画像の倍率は機種で異なり C＜D＜原寸＜A＜Bの順であった．旧機種のCT画像2機種（2005年頃製造のAとB）はともに拡大がみられた．一方，新機種（2015年以降に製造のパノラマ複合機CとD）の画像は，収縮がみられた．CTは経年劣化のため，機種の入れ替えは避けられないことである．その際，機種の変更に伴うこのような機種による寸法変化の違いを理解しておく必要がある．それによってインプラント治療の設計時に，CT画像情報から得た寸法や距離などの情報を正確に臨床に反映することが可能となる．そして，正確な埋入深度を診断することで，下顎管や上顎洞底などの組織への近接リスクも軽減できると考えられる．さまざまな機種のCTと診断ソフトがある現在，実際に使用しているCBとソフトの寸法精度における傾向を理解することが必要と考えられる．

歯列不正の改善後に下顎第一大臼歯部にインプラント治療を行った1症例

○池畠 光朗，飯田 格，小室 暁，阪本 貴司

A Case Report of Dental Implant Treatment in the Mandibular First Molar After Orthodontic Treatment

○IKEHATA M, IIDA T, KOMURO A, SAKAMOTO T
大阪口腔インプラント研究会
Osaka Academy of Oral Implantology

日本口腔インプラント学会 第41回近畿・北陸支部学術大会　2022年2月11日～12日　大阪市

Ⅰ目的：インプラントの広がりとともに，臼歯1歯中間欠損の治療にインプラントが使用されることも多くなった．また，近年のアライナー矯正治療の進歩により，ワイヤー装着の違和感なしに歯列不正の改善が可能になった．今回，下顎右側第一大臼歯（以後46）中間欠損部へのインプラント治療の前に，前歯部の歯列不正，埋入部位の咬合関係などを改善する目的でアライナー矯正を行い，インプラントによる機能回復を行った症例を報告した．

Ⅱ症例の概要：患者は55歳女性，46の咬合時痛を主訴に来院した．同部はエックス線検査で根尖部に透過像を認め，根管内には器具の破折を疑う所見もみられた．エックス線検査でも他の残存歯に根尖病変や二次う蝕などは認められず，顎関節症を疑う異常所見は認められなかった．臼歯咬合はAngle Ⅰ級を呈し，上下顎前歯部には叢生がみられた．46は検査の結果から保存不可能と診断した．抜歯後の欠損部への治療について，ブリッジとインプラント治療を説明したところ，患者は隣接歯の削合を嫌い，インプラントによる治療を希望した．また以前から前歯部の不正咬合の改善も希望していたため，矯正治療を先立って行うこととした．各治療の利点と欠点を説明したところ，審美性の観点からアライナー矯正を希望した．2019年3月46を抜歯，同年10月アライナー装置を装着し矯正治療開始し，2020年8月矯正治療を終了した．同年10月チタン性スクリュータイプインプラント（Astra Tech Implant EV OsseoSpeed，長径11 mm，径4.8 mm）を埋入，2021年2月にジルコニアクラウンをスクリュー固定した．並行して隣接する45，47の治療も行った．

Ⅲ経過：現在3カ月に一度の間隔でメインテナンス治療を行っている．上部構造装着後，3カ月経過しているが，エックス線検査でもインプラント体周囲の骨吸収像，周囲組織の炎症所見も認められない．上下顎前歯舌側にはワイヤー固定による保定装置を装着しているが，矯正後の後戻りもなく経過良好である．

Ⅳ考察および結論：アライナー矯正の広がりにより，従来のようなワイヤーを装着することなく，審美的に違和感の少ない矯正が可能になった．本患者も，インプラント体の埋入前に矯正治療を行うことで，機能的，審美的に理想的な位置にインプラント体を埋入することが可能となった．今後のインプラントの経過とともに，矯正の保定および後戻りなども注意深く継続管理していきたい．（治療はインフォームドコンセントを得て実施した．発表についても患者の同意を得た．）

下顎右側第一大臼歯欠損部にインプラントを用いて全顎的治療を行った1症例

○久保 裕睦，飯田 格，小室 暁，阪本 貴司

A Case Report of Implant Treatment in the Mandibular Right First Molar

○KUBO H, IIDA T, KOMURO A, SAKAMOTO T
大阪口腔インプラント研究会
Osaka Academy of Oral Implantology

日本口腔インプラント学会 第41回近畿・北陸支部学術大会　2022年2月11日～12日　大阪市

Ⅰ目的：インプラントの広まりによって，臼歯1歯欠損部への治療にもインプラントが多用されるようになってきた．理由は，ブリッジに比較して隣接歯の削合の回避や荷重負担の軽減などが可能であるためである．今回，下顎右側第一大臼歯（以後46）の欠損部にインプラント治療を用い，全顎的に機能回復を行った症例を報告した．

Ⅱ症例の概要：患者は44歳男性，46欠損部およびう蝕治療を希望して 2017年11月に当院を受診した．既往歴に特記事項はない．現病歴は他院で46を1年前に抜歯，隣接歯の治療も行っていたが，その医院の閉院により治療が中断になっていた．最近心配になり，欠損部および他の歯の治療も含めた全顎的な治療を希望して来院した．初診時の口腔内所見では，46は欠損，47と45は治療途中であった．14は歯髄に及ぶう蝕があり急性化膿性歯髄炎の症状を呈していた．エックス線検査で残存歯の根尖病変や顎関節の異常所見は認めなかった．また歯周組織検査で4 mm以上のポケットは認めず清掃状態は良好であった．46欠損部の治療についてブリッジとインプラントの利点と欠点について説明したところ，患者は隣接歯への負担軽減理由からインプラントを希望した．また他の残存歯の治療と審美的な改善をも希望した．インプラント埋入予定部位は，エックス線検査，CBCT，模型診査などから十分な骨量と骨幅があると診断した．2018年1月，チタンスクリューインプラント体（Taperd body TS Ⅲ SA Fixuture，径4.5mm，長10mm，Osstem社）の埋入一次手術を，同年4月に二次手術を行い．5月に陶材焼付冠をスクリュー固定にて装着し，並行して全顎の歯科治療も行い，2018年5月治療を終了した．

Ⅲ経過：現在上部構造装着から3年経過しているが，3カ月に一度の間隔でメインテナンスを行っている．インプラント周囲組織に炎症所見も認めず，エックス線写真においても異常な骨吸収像も観察されていない．全顎的に咬合や清掃状態も良好で，患者も機能的および審美的にも満足している．

Ⅳ考察：欠損部への治療にインプラントを選択したことによって，隣接歯への過重負担を回避し，機能回復を行えた．また全顎的な治療を行ったことで，欠損部の機能回復だけでなく，左右均等咬合の確立も可能となった．また患者の希望どおり，審美的にも満足できる結果となったが，継続的な経過観察は今後も引き続き必要と考えている．（治療はインフォームドコンセントを得て実施した．また，発表についても患者の同意を得た．）

上顎右側第一小臼歯部にインプラント治療を行った1症例

○野田 憲，飯田 格，小室 暁，阪本 貴司

A Case of Implant Treatment on the Right First Premolar of the Maxilla

○NODA K, IIDA T, KOMURO A, SAKAMOTO T

大阪口腔インプラント研究会

Osaka Academy of Oral Implantology

日本口腔インプラント学会 第41回近畿・北陸支部学術大会　2022年2月11日～12日　大阪市

Ⅰ目的：臼歯1歯中間欠損部への治療にインプラント治療が用いられることが増えてきた．ブリッジによる隣接歯の削合や負担軽減を希望する患者の増加である．今回，上顎右側第1小臼歯（以後14）欠損部へインプラント治療を行い，機能回復を行った症例を報告した．

Ⅱ症例の概要：患者は44歳女性，右側の欠損部の治療希望を主訴に2016年12月に当院を受診した．既往歴に特記事項はなかった．約半年前に他医院で14抜歯，その後ブリッジの予定であったが，インプラントと治療についても相談したく，当院受診した．口腔内所見で14は欠損していたが，エックス線写真で抜歯窩に不透過性の骨補填材が挿入されていた．その他残存歯の不良補綴物や二次カリエスは認めず，エックス線検査でも根尖病変や顎関節部の異常所見は認めなかった．欠損部への治療についてブリッジとインプラントについて説明したところ患者は隣接歯の削合を嫌い，インプラント治療を希望した．インプラント治療の利点や欠点などを説明し，インフォームドコンセントを行った．インプラント埋入予定部位は，エックス線，CBCT，模型診査などからインプラント埋入に際して，上顎洞底までは3 mm以上の距離と十分な骨幅を確認した．2017年9月，一回法にてチタンタイプのスクリュータイプインプラント（オステム社 TSⅢインプラント，長さ4.0 mm，幅8.5 mm）の埋入処置を行った．約6カ月の免荷期間の後，プロビジョナルレストレーションにて，清掃性や咬合に問題がないことを確認後，ジルコニアクラウンをスクリューリテインタイプにて装着した．

Ⅲ経過：上部構造装着後約3年経過しているが，3カ月に一度の間隔でメインテナンスを行っている．インプラント体周囲の炎症所見も認めず，エックス線検査でも病的な透過像もみられない．患者もよく噛めるようになったと満足している．

Ⅳ考察および結論：右側第一小臼歯欠損部にインプラントを用いたことで，隣接歯の削合や過重負担もなく機能回復を行った．また残存歯の長期安定にも寄与できたと考えている．（治療はインフォームドコンセントを得て実施した．また，発表についても患者の同意を得た．）

当研修セミナー受講生に対するアンケート調査

○上杉 聡史，飯田 格，佐藤 舞，高栖 史江，吉田しのぶ，中谷 貴範，野阪 賢，阪本 貴司

Questionnaire Survey of Participants of Our Training Seminar

○UESUGI S, IIDA T, SATO M, TAKASU F, YOSHIDA S, NAKATANI T, NOSAKA S, SAKAMOTO T

大阪口腔インプラント研究会

Osaka Academy of Oral Implantology

日本口腔インプラント学会 第41回近畿・北陸支部学術大会　2022年2月11日～12日　大阪市

Ⅰ目的：当研究会は1994年から学会指定の研修施設としてインプラント研修セミナーを開催してきたが，各講義の終了時に受講生に講習の内容についてアンケート調査を行い，その結果を次年度の講義や実習のカリキュラムの改善資料としてきた．それらのアンケート結果は，1期生（1994年度）～9期生（2002年度）および10期生（2003年度）～14期生（2007年度）の調査結果として過去にも報告した．今回は15期生（2008年度）～27期生（2020年度）13年間のアンケート結果を報告した．

Ⅱ材料および方法：調査項目は，本セミナーを知ったきっかけや受講を決めた理由などの受講前の内容からセミナー中の各講義や実習の評価などである．アンケートはすべて無記名で，講義や実習の評価は，受講生の理解度に主眼を置き，「よく理解できた」「ほぼ理解できた」「難しかった」の3段階とした．各講義と実習はその内容から基礎講義，臨床講義，実習の3種類に分類し，各グループ単位で結果を評価した．

Ⅲ結果：調査期間内の受講者の総数は293名で，平均年齢は37.3歳，最年少は25歳，最高齢は64歳であった．受講者の年齢層は，30歳代が（52.2%）最も多く，40歳代が（23.9%），20歳代（14.7%）であった．セミナーを知ったきっかけは，知人の紹介が（55.2%）が一番多く，専門雑誌が（24.3%）と続いた．本セミナー受講を決めた理由は，開催場所（55.6%），講義内容（46.4%），開催日程（27.3%）などであった．受講生のインプラント治療の経験者は57.3%で，そのうち82.7%は，インプラントの臨床経験はあるが，再度基礎から復習をしたいとの理由であった．すべての講義と実習の 「よく理解できた」の割合は（78.9%），「ほぼ理解できた」は（15.0%），「難しかった」は（2.21%），無回答が（3.8%）であった．各講義の評価では，「よく理解できた」は臨床講義で最も多く，基礎講義で最も少なかった．「難しかった」は，実習で最も多く，臨床講義で最も少なかった．

Ⅳ考察および結論：本セミナーの受講を決めた理由で，講義内容が46.4%と2名に1名の割合であったこと，また本セミナーを知ったきっかけが，知人の紹介が55.2%と一番であったことから，受講前に本セミナーの情報を知っていた，または紹介者から聞いていたことが推察される．受講者は，全く未経験者のグループと基礎から復習したいという経験者の2グループに分かれることもわかった．今後のアンケートの結果を参考にセミナーのさらなる改善に役立てていきたい．

歯科技工に関するアンケート調査結果について

○都築 正史，小林健一郎，小室 暁，岸本 博人，木村 正，山野総一郎，勝 喜久，阪本 貴司

Survey of Questionnaire about Dental Technicians

○TSUZUKI M, KOBAYASHI K, KOMURO A, KISHIMOTO H, KIMURA M, YAMANO S, KATSU Y, SAKAMOTO T

大阪口腔インプラント研究会

Osaka Academy of Oral Implantology

日本口腔インプラント学会 第41回近畿・北陸支部学術大会　2022年2月11日～12日　大阪市

Ⅰ目的：近年，若い歯科技工士を中心とした離職や高齢化などにより，歯科技工士の減少が問題視されている．今回われわれは歯科技工の現状を把握すべく，当会会員にアンケート調査を行い，得られた結果について考察を交え報告した．

Ⅱ対象および方法：当会会員380名に対してアンケート用紙を送付し回収率は78名，20.5％であった．

Ⅲ結果：回答者内訳は，開業医が96％とほとんどを占め，年代別では50歳代が35％，20歳代25％，40歳代および60歳代で20％であった．技工形態に関しては，すべて院外技工が55％，一部院外技工が30％，一部院内技工が15％であった．院内技工で診療所に勤務する技工士総数は60名で，常勤が82％，非常勤が18％，男女別では男性32％，女性68％，男女比は3:7であった．外注先の技工所形態については，多くの医院が2～4カ所の経営規模の異なる技工所に発注しており，振り分け方は技工所の経営規模とは関係なく保険診療と自費診療，技工物の種類などであった．院内技工と院外技工のメリット・デメリットに関しては，院内技工のメリットとして，義歯修理などの診療への即応性や暫間補綴物や石膏流しなどの技工業務からの解放，安心感などが，デメリットとして，人件費や設備投資などのコストや技術向上や教育などの問題が挙げられた．一方，院外技工のメリットとして，安定した技術と確実な納期，新しい技術を含めた技工レベルに応じた技工所の選択が可能なこと，デメリットとして，即応性がない，技工指示の伝達不十分による問題などであった．

Ⅳ考察および結論：歯科技工問題は，労働環境，賃金問題，歯科医療の一翼を担っているという実感が得られないという職業としての満足感の不足に加えて，社会的地位の低さによる高い離職率と高齢化による技工士の減少に起因している．今回のアンケート結果から，今後も安定した歯科技工を継続させるためには，これらの諸問題を抜本的に解決することが必須で，そのためには，従来のように歯科技工士と歯科医師だけではなく，歯科衛生士など他のスタッフを含めて歯科技工が医療であるという認識を共有し，デジタル技工など最新技術を取り入れた学校教育や卒後研修などの充実を図ることで，職業としての魅力を向上させる必要性が明らかとなった．同時に，われわれ歯科医師にも，歯科医療の重要な部分を担う歯科技工の在り方について再認識し，歯科技工士を取り巻く環境の改善に積極的に取り組んでいく必要があると考えられた．

シミュレーションソフトに内蔵されるインプラントのデジタルデータの寸法再現性についての調査研究

○飯田 格，木村 正，小室 暁，上杉 聡史，岸本 博人，野阪 賢，都築 正史，阪本 貴司

Research of the Dimensional Reproducibility of Digital Data of Implants in the Simulation Softwares

○ IIDA T, KIMURA M, KOMURO A, UESUGI S, KISHIMOTO H, NOSAKA S, TSUZUKI M, SAKAMOTO T

大阪口腔インプラント研究会

Osaka Academy of Oral Implantology

日本口腔インプラント学会 第41回近畿・北陸支部学術大会　2022年2月11日～12日　大阪市

Ⅰ目的：インプラント埋入に際して，CT画像データから得られた情報を口腔内の状態と重ね合わせる，シミュレーションソフト（以下Sソフト）が多用されている．われわれは過去の研究でCT画像データの多くは実像よりも縮小されることを明らかにした．そしてその縮小率はCTの機種によって違いがあることも報告した．同じようにSソフトにおいても機種による寸法変化や誤差があると推察される．今回われわれは，各種Sソフトの寸法変化とその再現性を明らかにするために，複数ソフトの倍率を比較検討した．

Ⅱ材料および方法：使用したSソフトは6機種で，Simplant Planner Ver.2020，Dentsply Sirona（以下 SV），Simplantpro Dentsply Sirona（以下Sp），Dentq Guide 3Di（以下DG），LANDmarkericat（以 下 LD），Nobel Clinician Novelbiocare（以 下 NC），coDiagnostiX Straumann（以下cD）を使用した．各機種にインプラント体（ザイブ社）のCT画像のデジタルデータを入力し，原寸に対する寸法変化を調査した．調査方法は，臨床経験20年以上の歯科医3名がコンセンサスの下，付属ソフトで直径を10回計測し，原寸に対する％を算出し比較検討した．

Ⅲ結果：インプラント体の各Sソフトでの寸法変化は，① ほぼ原寸（DG：99.2％ cD：101.3％），② 5％程度拡大（SV：104.5％，LD：105.4％），③ 10％程度拡大（NC：108.1％，SP：111.8％）の3種に分類された．

Ⅳ考察および結論：CT 画像のデジタルデータを一定とした場合，Sソフト上でインプラント体のサイズが拡大される場合には，近接する下顎管や上顎洞底との距離が実際の距離より短くシミュレーションされる．そのため，より長い安全距離を確保して設計することになる．結果的には，安全な埋入深度のサイズのインプラント体を選択することになる．その一方で，実際には下顎管や上顎洞底まで距離があるにもかかわらず，より短いインプラント体を選択してしまうこともある．実際の臨床では，CTの画像データも縮小，原寸，拡大と変化するため，Sソフトの寸法変化と両面から考えておく必要がある．今回，各種Sソフトの拡大率を調査した結果，インプラント体のサイズは，ほぼ原寸，約5％拡大，　約10％拡大する，の3種に分類されることが明らかとなった．これらの結果から，Sソフト上での拡大率を理解して設計をすることにより，安全で適正なインプラント体の選択と埋入が可能になることが示唆された．

下歯槽神経麻痺の現状と対応の実態に関するアンケート調査

○木村 正，岸本　博人，小室 暁，山野総一郎，勝 喜久，久保 茂正，奥田 謙一，阪本 貴司

The Questionnaire Survey of Inferior Alveolar Nerve Palsy Grasping of Present Situation and Corespondence

○ KIMURA M, KISHIMOTO H, KOMURO A, YAMANO S, KATSU Y, KUBO S, OKUDA K, SAKAMOTO T

大阪口腔インプラント研究会

Osaka Academy of Oral Implantology

日本口腔インプラント学会 第41回近畿・北陸支部学術大会　2022年2月11日～12日　大阪市

Ⅰ目的：近年，インプラント手術後の併発症として上顎洞穿孔や下歯槽神経麻痺などの報告が多いがその実態は知られていない．今回，インプラント治療の併発症としての下歯槽神経麻痺の現状と対応について，当会会員へアンケート調査を行ったので報告した．

Ⅱ材料および方法：当会会員，歯科医340名にアンケート送付し調査を実施した．

Ⅲ結果：回収数132名で回収率38.8％であった．回収数に対する回答者の率を回答率，また内訳は回答者に占める率とした．歯科治療における併発症としての麻痺の経験は85.2％で，その内訳は抜歯時 52.3％，インプラント治療時15.9％，麻酔時（伝麻，浸麻）が13.6％，根管治療時10.2％であった．術前の麻痺の可能性についての説明は，術前日までに説明しているが90.9％，術当日が15.9％，行っていないが2.3％であった．麻痺発生時の対応については，薬物療法が56.8％で，病院歯科紹介が 40.9％，様子をみるが 25％であった．最も多かった薬物療法の処方内容は，発生直後よりVB，ATP 製剤，ステロイド，リリカなどの投与であった．麻痺に付随した症状は，経験なしが68.1％，口唇の運動障害が4.5％，舌神経麻痺が3.4％，味覚障害が2.3％，その他が2.3％であった．

Ⅳ考察および結論：インプラント治療で併発した麻痺だけが注目されているが，今回の結果から，抜歯が半数以上を占めていることがわかる．インプラント治療による補綴処置も，その多くは抜歯からであり，天然歯の保存，抜歯の回避が最大の医療安全，麻痺対策と考えられる．麻痺の対応では，病院歯科の紹介が40％と多く，自院での対応に限界があると認識した場合に，病院歯科へ紹介していると推察される．一方，様子をみるが25％あり薬物療法の継続と奏効，回復の過程とも考えられる．しかし，麻痺発生後の迅速な対応が求められる現状においては，不安を感じる結果であった．付随する症状に，顔面神経や枝の鼓索神経の障害，舌神経麻痺などが認められた．教科書と異なり，解剖学的な支配神経と臨床症状で異なる所見である．麻痺の可能性について90％以上が術前日までに説明しているが，書面で同意書をとっているかは不明である．医療安全対策として，一度だけの説明ではなく，ステップごとに繰り返し説明することは実践したい．今後，麻痺の実態を踏まえて積極的な啓発を行う必要があると考えられた．

インプラント周囲組織の疾患の診断

インプラント埋入後の周囲骨のリモデリングについて

○阪本 貴司

Remodeling of surrounding bone after dental implant placement.

○SAKAMOTO T

大阪口腔インプラント研究会

Osaka Academy of Oral Implantology

日本口腔インプラント学会 第52回学術大会

特別シンポジウム2　テーマ：インプラント周囲組織の疾患の診断

2022年9月23日～25日　名古屋市

過去に患者の2人に1人がインプラント周囲炎（以下周囲炎）との報道が広まったことがある．このような情報の根拠はどこにあったのか．嘘のような話だが，周囲炎の世界的な診断基準は最近まで存在しなかった．そのため様々な基準で調査報告がなされてきた．例えば，過剰に深く埋入された場合や複数インプラントが近接した場合では，早期に骨吸収が生じる．二回法において，アバットメント連結後に生じる，正常な生物学的骨吸収が周囲炎と診断されていることもある．周囲炎の骨吸収基準をわずか0.5mmとしている報告もある．周囲炎の正確な発生率を知るために必要な，適切で，十分な被験者数の，臨床的，エックス線的データが揃っている前向きの研究は存在せず，ほとんどは，ある施設で，ある時期に治療を受けた患者群からの後ろ向きの報告である．

インプラント周囲炎の実態は，2017年の日本歯周病学会の調査では患者単位で9.7％と報告されている．我々が行った2018年の調査では，インプラント単位で7.7％，患者単位で14.3％という結果であった．少し古いが 2012年に日本歯周病学会が専門医に行ったインプラント手術後合併症のアンケート調査では19％であった．このようにインプラント周囲炎の発生率は，患者単位で10～20％程度と推察される．

そのような中，2018年6月に開催されたEuro Perio9にて，EFPとAAPの合同ワークショップに基づいた，新しい歯周病の分類が発表された．その中に周囲炎の新しい診断基準も明記された．それによると，周囲炎の診断基準は，弱圧（天然歯の適正圧の0.25N＝25gと同等）でのプロービング時の出血（BOP）または排膿，PPDが6mm以上，骨吸収の基準は最初のリモデリング以降3mm以上とある．特にBOPの弱圧については注意喚起されている．天然歯も含め，過度な力で検査されると，健康な歯周組織でも出血し，疑陽性が多く見られるとの報告もある．

今回のシンポジウムでは，特にインプラント埋入から上部構造装着後に生じる骨のリモデリングの実際，インプラント周囲炎ではない骨吸収が生じる原因，またインプラント周囲炎と見誤る臨床診断の注意点などについて症例を交えて話をしたい．

インプラント治療に関わる医療事故や医療訴訟への対応

○木村 正

Dealing with medical accidents and lawsuits of oral implant treatment

○KIMURA M

大阪口腔インプラント研究会

Osaka Academy of Oral Implantology

日本口腔インプラント学会 第52回学術大会 2022年9月23日～25日　名古屋市

シンポジウム8　テーマ：インプラント治療に関わる医療事故や医療訴訟への対応

2022年9月23日～25日　名古屋市

近年，インプラント治療の診断技術の進歩，医療安全対策，本学会の啓発活動もあり，インプラント治療の安全性は向上しているが，依然として医療事故や医療訴訟の報告は後を絶たない．インプラントの手術の合併症としては，神経麻痺や上顎洞に関わる内容が上位を占めるが，医療訴訟の原因となると少し違ってくる．明らかな過失を伴う医療事故ではない場合でも，患者からのインプラント治療への不満やクレームへの対応に苦慮する場面に遭遇する．例えば，インプラント治療によって味がしなくなった，歯が歪んできた，顎が痛い，等々である．他の歯科治療と異なり，これらのインプラント治療に付随する不満の特徴は，インプラント治療終了後，一定の期間を経過した後，メインテナンス期などに発生していることである．不幸にも示談や調停，しばしば訴訟にまで発展し法的な対応を要することもある．

以前は，患者の不満は，主に保健所や厚生局と言った監督官庁，もしくは学会や歯科医師会，警察などに，苦情として寄せられていたが，近年では消費生活センターや国民生活センター，消費者庁にも多数の苦情が寄せられるようになった．つまり，患者は治療の満足度や権利を主張する「物言う医療消費者」と化してきている．たとえば，「事前に十分な説明を受けていない，聞いていれば，インプラント治療は受けなかった.」などのインフォームドコンセントに代表される術前の説明の欠如，また治療経過，術後の説明に対する不満などである．

今回，これら不満のきっかけは何か，どのように対応すればよいのか，インプラント治療に対する患者の不満を歯科医師の立場として話をしたい．

各種CBCTにおけるインプラントの寸法変化についての研究

○川植 康史，木村 正，飯田 格，中島 康雄，岸本 博人，久保 茂正，小室 暁，阪本 貴司

Study of dimensional changes of implants in various CBCT

○KAWAUE Y，KIMURA T，IIDA T，NAKASHIMA Y，KISHIMOTO H，KUBO S，KOMURO A，SAKAMOTO T

大阪口腔インプラント研究会

Osaka Academy of Oral Implantology

日本口腔インプラント学会 第52回学術大会 優秀研究発表

2022年9月23日～25日　名古屋市

Ⅰ目的：インプラント埋入手術において，歯槽頂から下顎管や上顎洞底等の解剖学的構造物との距離を正確に把握することが，安全な手術のために重要である．ただし，これは実際のインプラントの長さがCT画像上のバーチャルインプラントのサイズと同じであることが前提である．今回，CTの機種の違いに伴うCT画像上のバーチャルインプラントと実際のインプラント体との寸法変化について調査した．

Ⅱ材料および方法：CTはNewTom QRs，r.1（以下NT），AZ3000CT朝日レントゲン（以下AZ），Veraviewepocs．3Dfモリタ（以下Df），Veraview X800モリタ（以下VX），X-era MFヨシダ（以下 MF）の5機種を使用した．被写体はTi製インプラント（Ankylos，Dentsply）直径3.5mm×長さ 11mmを使用した．インプラントをアクリル板に固定し，各機種で入射角90°で撮影した画像の寸法変化を測定した．測定は臨床経験20年以上の歯科医3名がコンセンサスのもと付属ソフトで10回計測し，平均値から原寸に対する倍率を求めた．

Ⅲ結果：CT画像上のバーチャルインプラントと実際のインプラント体との倍率変化は，NT：109.2%，AZ：114.9%，Df：81.7%，VX：84.4%，MF：96.7%であった．機種によって異なり，バーチャルインプラントはDf＜VX＜MF＜原寸＜NT＜AZの順に拡大した．

Ⅳ考察および結論：CT画像上のバーチャルインプラントはNTとAZでは，共に拡大し，これらの機種は，10年以上前に発売されたものであった．一方で近年のパノラマ複合機，最近の機種であるDfと VX，MFは収縮した．この理由は，センサの性能の向上や画像処理ソフトを含めたコンピュータの処理能力の違いに起因すると考えられる．今回，機種によって寸法変化が生じることが明らかになった．そのため，自身が使用する機種のCT画像上のバーチャルインプラントの寸法変化を把握し，使用する CTやMPRソフトの寸法精度の理解が必須となる．実際の臨床では，長さと径が分かっているインプラント体を事前にCT撮影して，使用している機種の倍率変化を確認することも必要である．今回，各種CBCTの寸法変化につい調査した結果，機種によって寸法 変化を生じることが明らかとなった．

インプラントの術前検査に用いる最適なCTおよびシミュレーションソフトの選択

○飯田 格，木村 正，末松 亮，中谷 貴範，上杉 聡史，岸本 博人，小室 暁，阪本 貴司

Selection of optimal CT and simulation software for preoperative examination of implants

○IIDA T，KIMURA M，SUEMATSU R，NAKATANI T，UESUGI S，KISHIMOTO H，KOMURO A，SAKAMOTO T

大阪口腔インプラント研究会

Osaka Academy of Oral Implantology

日本口腔インプラント学会 第52回学術大会 優秀研究発表

2022年9月23日～25日　名古屋市

Ⅰ目的：インプラント体（以下I体）埋入に際し下顎管や上顎洞底などとの接触を避けるために，CT やシミュレーションソフト（以下SS）などによる術前検査が必要である．しかし，CTやSSに内蔵されるバーチャルインプラント体（以下VI体）が実際の寸法と違っていれば正確な距離やサイズが診査できない．今回，機種によってCTとSS上のVI体の倍率変化が異なると仮定し，機種別にCT画像と SSの倍率変化を測定し比較した．また，倍率変化を考慮した術前検査に最適なCTとSSの組み合わせを検討した．

Ⅱ材料および方法：CBCTはVeraview X800（以下CT ①），Veraviewepocs3Df（以下CT ②），QR-DVT9000NewTom（以下CT ③），アサヒAZ3000CT（以下CT ④），アサヒPSR900N（以下CT⑤），QRmaster-Hybrid/Revo（以下CT ⑥）6種と，Multidetector-rowCT（MDCT）の SOMATOM16（以下CT ⑦）1種の7種類，SSはSimplantPlanner Ver. 2020（以下 SS ①），Simplant pro（以下SS ②），Dentq Guide（以下SS ③），LANDmarker（以下SS ④），NobelClinician（以下SS ⑤），coDiagnostiX（以下SS ⑥）の6種類を使用した．対象は既に下顎骨に埋入されたI体35本とし，各機種CT①～⑦において撮影された5本ずつのデータを使用した．またSSではSS①～⑥でI体のCT画像のVI体の直径を各々5回計測し，原寸に対する倍率変化を調査した．

Ⅲ結果：CT上でのI体の倍率が縮小した機種は，CT① 81.7%（5本）CT② 95.2%（5本）CT⑤ 97.0%（5本）CT⑥ 97.7%（5本），拡大した機種は，CT③ 109.4%（5本）CT④ 115.6%（5本）CT⑦ 109.1%（5本）の2種類であった．SSでのVI体の計測した直径の平均値%は，ほぼ原寸がSS ③ 99.2%　SS⑥ 101.3%，5%程度拡大 SS① 104.5% SS④ 105.4%，10%程度拡大がSS⑤ 108.1% SS② 111.8%であった．

Ⅳ考察および結論：CTおよびSS上でのVI体の寸法変化を各機種において調査した結果，機種によって倍率変化が異なった．CTとSSの組み合わせによってはさらに複雑に変化する．I体埋入において安全な倍率変化はCT画像の倍率変化よりさらに大きな倍率変化するVI体を内蔵するSSの選択である．つまり，CT上でVI体が縮小するCT①②⑤⑥を使用した場合は全てのSSが使用可能であるが，VI体が拡大するCT③④⑦はVI体が拡大するSS，SS②と⑤のみの使用が可能であることになる．今回VI体の倍率変化を調査した結果，それぞれの変化の程度と機種の組み合わせによって，最適な術前検査が可能であることが明らかとなった．（倫理審査委員会番号17000102承認　承認番号341号）

インプラント3本を連結した上部構造の予後の骨吸収についての調査研究

○阪本 貴司，中島 康雄，佐藤 舞，高栖 史江，吉田 雅彦，野阪 賢，阪本 勝也，上杉 聡史

Investigative study on bone resorption of a superstructure connected with three implants.

○SAKAMOTO T，NAKASHIMA Y，SATO M，TAKASU F，YOSHIDA M，NOSAKA S，SAKAMOTO K，UESUGI S

大阪口腔インプラント研究会

Osaka Academy of Oral Implantology

日本口腔インプラント学会 第52回学術大会　2022年9月23日～25日　名古屋市

Ⅰ目的：インプラント3本を連結した上部構造（以下：3splint unit）の長期経過に関する報告は少ない．また同じ連結様式でもセメントかネジ固定かでの予後の調査は行われていない．今回当施設における3splint unitの後ろ向きの調査を行い，予後の骨吸収について興味ある知見を得たので報告する．

Ⅱ材料および方法：1995年1月～2019年12月の間に，当施設でインプラントを隣接して3本埋入した，3splint unitの近心，中央，遠心の各部位ごとのインプラント体周囲の骨吸収を，最終のメインテナンスでのエックス線検査から調査した．38名（男性20名，女性18名，埋入時の平均年齢54.3歳）44の3splint unitを対象としたが，ネジ固定が14ユニット，セメント固定が30ユニットであった．上部構造装着後の平均経過年数127.5カ月（約10.6年），最長307カ月（25.6年），エックス線写真での骨吸収は3mm以上を基準として判定した．統計にはyates m×n chi square testを用い有意水準は5％とした．

Ⅲ結果：44の3splint unit中，近心のインプラントに骨吸収を認めたものは7本，遠心は7本，中央は13本であった．中央のインプラントは，近遠心よりも有意に骨吸収の割合が高かった（$p<0.05$）．近心，中央，遠心のいずれかに骨吸収を認めた3splint unitは，14ユニットであったが，ネジ固定が　9本，セメント固定が5本であった．セメント固定に比較して，ネジ固定は，有意に骨吸収を認めた　（$p<0.01$）．

Ⅳ考察および結論：3splint unitにおいて中央部のインプラントに有意に骨吸収がみられた結果は，上部構造作製時の各部におけるマイクロギャップや咀嚼機能後の応力のかかり方などが要因と考えられるが，明らかな原因は不明であり，今後も検討が必要である．ネジ固定がセメント固定より骨吸収頻度が高かった理由は，インプラントとアバットメントの連結機構がインターナルコネクションであったことが一因とも考えられた．つまり機能下において，セメント固定よりもインプラントと上部構造の可動が制限された可能性がある．3splint unit予後の骨吸収について調査を行った結果，ネジ固定で中央部のインプラント体の骨吸収のリスクが高いことが示唆された．

（倫理審査委員会番号17000102承認　　承認番号362号）

他医院の治療を中断して来院した患者の口腔清掃状態についての調査研究

A study of oral hygiene of patients with interrupted treatment at other clinics

○阪本 勇紀[1)]，富久 藍子[1)]，阪本 貴司[2)]

1）近畿・北陸支部，2）大阪口腔インプラント研究会

○SAKAMOTO Y[1)]，TOMIHISA A1)，SAKAMOTO T[2)]

1）Kinki-Hokuriku Branch，2）Osaka Academy of Oral Implantology

日本口腔インプラント学会 第52回学術大会　2022年9月23日～25日　名古屋市

優秀歯科衛生士発表賞受賞

Ⅰ目的：インプラント上部構造装着後に定期的なメインテナンスを行い，患者の口腔清掃状態を良好に保つことが，インプラントの長期に渡る成功につながる．その一方で，メインテナンスを中断した患者の口腔清掃状態は悪化することが予測される．今回，他院での歯科治療を中断して当施設に来院したインプラント患者の口腔清掃状態を調査したので報告する．

Ⅱ材料および方法：2012年1月から2021年12月の10年間に，他院での歯科治療を中断した患者 1147名中，当院で治療を開始した214名を対象とした．214名中，オレリーのPCR（plaque control record）検査を行った118名（男性45名，女性73名，平均年齢は48.5歳）の口腔清掃状態の変化を，初回からプラークコントロール（以下PC）の確立までのPCR値の改善経過で検討した．なお，インプラントが埋入されていた患者は22名であった．PCが確立の判断は，BOP（bleeding on probing）が10％未満を基準とした．

Ⅲ結果：PCR値の記載のあった118名のPCR値の平均は，初回が69.2％，2回目が17.4％，PCの確立した最終回は12.9％であった．インプラントが埋入されていた22名のPCR値の平均は，初回が72.1％，2回目が24.2％，PCが確立した最終回は12.5％であった．患者1147名中，インプラントが埋入されていた患者は60名で，全体の5.23％であった．初回のPCR値が20％以下であった患者は，118名中1名のみで，インプラント患者22名では1名もいなかった．

Ⅳ考察および結論：他院での治療を中断後，当院で治療を開始した患者は，1147名中214名で18.7％と低い割合であった．この理由は，1）セカンドオピニオンが患者にとって当たり前になってきたこと，2）治療を中断する患者は，複数の医院をリレー的に受診する可能性が高いこと，3）当院の立地が都心であることなどが考えられた．インプラント治療の前に，高い口腔清掃状態を維持するように，指導を徹底することが，治療開始の必要な条件であるが，そのような口腔内管理ができている患者は，ほとんどいなかった．これらの結果から，メインテナンスを中断して，定期的な管理がされなくなった患者の口腔内状態は，悪化することが示唆された．一方で，再度清掃指導を続けることで，すべての患者でPCR値は約12％まで改善した．メインテナンス中は出来ていた口腔清掃が一時的にできなくなっていた可能性も考えられた．（倫理審査委員会番号17000102承認　承認番号362号）

下顎右側第一大臼歯欠損部にインプラント治療を行った1症例
○藤田 規正
Dental Implant Treatment for the Mandibular Right First Molar Defect：A Case Report
○FUJITA N
日本口腔インプラント学会誌　E105-E106　Vol35　No1　2022年1月

Ⅰ．緒言 大臼歯一歯中間欠損部への治療には，両隣在歯を支台歯とするブリッジが適用されることが多いが，近年隣在歯の削合や荷重負担の問題点もあることから，インプラント補綴も選択肢となってきた．今回，右下6番欠損部にインプラント治療を行い良好に経過している症例を報告する．

Ⅱ．症例の概要 患者：44歳，女性．初診：2016年7月．主訴：残存歯を削らずにインプラント治療をしてほしい．既往歴：特記事項なし．現病歴：約1年前に他院にて右下6番を抜歯した後にブリッジによる治療を勧められたが，健全な隣在歯の削合を受け入れられずに放置していた．その後に多少の咀嚼能力の低下を自覚したため，インプラント治療の相談にて当院を受診した．現症：全身所見；特記事項なし．口腔内所見；口腔清掃状態は良好で残存歯に4mm以上の歯周ポケットは認められなかった．動揺度はすべて生理的範囲内であった．顎関節，咬合および咀嚼筋などに異常は認められず，咬合悪習癖も認められなかった．検査結果：パノラマエックス線所見では，上顎右側切歯と側切歯に歯根端切除の既往が認められるが良好に経過している．
診断名：下顎右側第一大臼歯欠損症

Ⅲ．治療内容 欠損部への治療方法として可撤性床義歯，ブリッジおよびインプラントについてそれぞれの長所，短所を説明したところ，患者は隣在歯削合の回避が可能なインプラント治療を希望した．インプラント治療には，手術・費用・術後のメインテナンスなどが必要なことを十分に説明し患者本人の同意を得た．インプラント埋入予定部位は，エックス線検査・CT検査・模型診査・触診を行い，十分な骨量と骨幅があることを確認した．また，隣在歯の傾斜や対合歯とのクリアランスにも問題がないことを確認した．2016年8月，インプラント埋入一次手術を施行した．40,000分の1エピネフリン含有2%リドカインによる局所麻酔下にて，右下6番部粘膜に歯槽頂切開を加え粘膜骨膜弁を剥離，翻転した．十分な注水下でインプラント窩を形成し直径4.2mm，長さ11.5mmのチタン製スクリュータイプインプラント（Legacy Ⅲ，Implant Direct，CA，USA）を埋入し，30Ncmの初期固定を確認した．カバースクリューを装着し，4-0ナイロン糸にて単純縫合による完全閉鎖創とした．術後感染予防のため抗生物質経口投与を行った．創部治癒は良好な治癒経過を示し，1週間後に抜糸を行った．3カ月の免荷期間の後二次手術を行い，プロビジョナルクラウンを装着し清掃性や咬合状態に問題がないことを確認した後，最終上部構造としてフルジルコニアクラウンをセメント合着にて装着した．

Ⅳ．経過と考察 上部構造物装着後，3～6カ月ごとにメインテナンスを行っている．来院時には口腔内の衛生状態，アバットメントの緩みや咬合状態，インプラント周囲組織の炎症の有無などのチェックを行っている．2年6カ月経過後のエックス線所見においても，インプラント周囲骨に透過像などの病的な吸収像は認めず，口腔内診査においてもインプラント周囲歯肉に炎症所見は認めず，良好に経過している．中間歯欠損部に，ブリッジ補綴による治療を選択した場合には隣在歯を削合する必要があり，また可撤性部分床義歯を選択した場合，着脱や舌感の煩わしさが生じることもある．これらの場合は支台歯の負担過重も考えられ，咀嚼能力の回復にも限界があると思われる．本症例では，インプラント治療を選択することで，患者の希望であった健全な隣在歯を削合することなく口腔機能回復が獲得できたと思われ，患者も満足している．

Ⅴ．結論 下顎右側第一大臼歯欠損部にインプラントによる治療を行い，患者満足度の高い咀嚼機能の改善が得られたと考えられ，また隣在歯の削合や荷重負担を回避することができた．本症例においてインプラント治療の有効性が再確認された．

Ⅵ．文献
1）日本口腔インプラント学会編．口腔インプラント治療指針2020．第3版，東京：医歯薬出版，43-49，2020.
2）弘岡秀明，古賀剛人．歯周病患者のインプラント治療．第1版，東京：医歯薬出版，182-185，2017

下顎左側第一大臼歯欠損部にインプラント治療を行った1症例

○小山 直浩

Dental Implant Treatment for Mandibular Left First Molar Missing：A Case Report

○KOYAMA N

日本口腔インプラント学会誌　E1995-E200　Vol35　No4　2022年9月

Ⅰ．緒言　下顎大臼歯中間欠損部に対する欠損補綴治療として，従来は両隣在歯を削合するブリッジによる補綴や可撤性部分床義歯が多用されてきたが，近年インプラント治療も有効な選択肢となっている．今回，左下6番欠損部にインプラント治療を行い，良好な結果が得られたのでその概要を報告する．

Ⅱ．症例の概要　患者：24歳，女性．初診：2016年8月．主訴：奥歯に歯がなくて噛みにくい．既往歴：特記事項なし．現病歴：約1カ月前に他院にて左下6番を抜歯，同8月にインプラント治療を希望して当院を受診した．現症：全身所見；特記事項なし．口腔内所見；左下6番の抜歯窩は歯肉粘膜に覆われていた．清掃状態は良好で残存歯の歯周ポケットは3mm以内，出血部位も部分的であった．パノラマエックス線所見では，抜歯窩には一部透過像が認められた．顎関節にも異常所見はみられなかった．診断名：下顎左側第一大臼歯欠損症．

Ⅲ．治療内容 左下6番の治療方法として，ブリッジとインプラント治療があることを説明したところ，患者は隣在歯の削合を嫌い，インプラント治療を希望した．インプラント治療には，費用，手術，術後のメインテナンスなどが必要なことを説明し，同意を得た．インプラント埋入予定部位は，エックス線検査，CT，触診，模型検査などから十分な骨質と骨幅があることを確認した．また，隣在歯の傾斜や対合歯とのクリアランスにも問題がないことを確認した．2016年10月，インプラント一次手術を行い，チタンスクリュータイプ二回法インプラント体（Altadent，Stuttgart，Germany，直径4.3mm，長さ11mm）を埋入した．埋入トルクは45Ncmにて行い，初期固定は良好であった．3カ月の免荷期間の後，プロビジョナルクラウンにより，咬合や清掃性に問題がないことを確認後，2017年3月，陶材焼付金属冠をセメントにて装着した．併行して右下6番のカリエス治療を行い，クラウンを装着した．

Ⅳ．経過と考察 上部構造装着後，メインテナンス治療を3カ月ごとに行っている．現在，上部構造装着後2年3カ月が経過しているが，インプラント周囲歯肉の炎症所見も認められない．また，エックス線検査でも病的な骨吸収像はみられない．インプラント治療を選択したことで，患者の希望どおり隣在歯を削合することなく機能回復ができた．

Ⅴ．結論 下顎第一大臼歯中間欠損症例に対してインプラント治療を選択したことによって，隣在歯の削合と荷重負担を回避し，機能回復が得られた．インプラント治療の有用性が再確認された．

Ⅵ．文献

1）日本口腔インプラント学会編．口腔インプラント治療指針2020．東京：医歯薬出版．

令和4年度（2022年度）行事報告

〈研究例会〉

第146回例会・令和4年度（2022年度）総会

日時：2022年6月26日（日）
場所：大阪国際会議場12F特別会議室
13：00～14：00

司会	：長田卓央総務理事
開会の挨拶	：山野総一郎副会長
会長挨拶	：阪本貴司会長
議長	：黒田収平先生
研究会会務報告	：小室　暁専務理事
研修施設会務報告	：久保茂正研修施設理事
研究会会計報告	：岸本博人会計理事
研修施設会計報告	：小室　暁研修副施設長
会計監査報告	：石見隆夫監事
閉会の挨拶	：勝　喜久副会長

第146回研究例会・招待講演会

日時：2022年6月26日（日）
場所：大阪国際会議場12F特別会議室

招待講演
座長：大阪市開業　阪本貴司先生
演者：東北大学歯学部　分子・再生歯科補綴学分野
　　准教授　山田将博先生
演題：“かたち”と“かたさ”による組織再生の制御
　　（本誌　6ページに執筆）

第146回例会・招待講演会に，東北大学歯学研究科准教授，山田将博先生にご登壇いただき、「インプラント治療にまつわる生体材料について、“かたち”と“かたさ”による組織再生の制御」についてご講演いただきました．

山田先生は、広島大学卒業後，東京医科歯科大学，UCLA，東京歯科大学など，様々な研究室で研究され，現在は東北大学准教授として，ご活躍されています．その間，一貫して，インプラント治療に関わる生体材料についての研究をされてきました．今回は，インプラント治療の成功に極めて重要な，骨補填材料についての考察とインプラントの表面性状について講演されました．骨補填材料と表面性状については，どちらも古くから議論されているテーマですが，再生治療の切り口から，最新の知見をお話いただきました．

骨補填材料については，自身の発表された論文などを中心に解説されました．骨補填材料は，生体に吸収されて骨に置換していかなければいけない反面，新しく骨ができるための体積維持も必要です．講演では生体吸収性と体積維持のそれぞれに関与する因子について説明されました．本来，この2つはトレードオフ（両立しない）の関係にあり，理想的な骨修復を行うためには，使用する填材料の生体適合性や生体での吸収率などをよく理解し，使用する目的に応じた体積維持のバランスを適切に取ることが必要です．またインプラントの表面形態や表面性状が骨結合に及ぼす影響についても，自身の研究や文献から話されました．骨内に埋入されたインプラント体表面には，骨細胞が伸展して，まるで手を広げるようにインプラントの表面に結合していきます．表面性状がより細かく立体形状であるほど，細胞は伸展する必要がなくなり，形が平面ではなく，より立体の形状になることができるため，より強い骨再生能

総会
阪本貴司会長
挨拶

総会
開会の挨拶
山野総一郎副会長

総会
議長
黒田収平先生

総会
研究会会務報告
小室　暁先生

力を発揮できます．結果的に多くの骨芽細胞が集まり，インプラント表面の電荷，濡れ性，科学的性質なども複合的に関与して，高い骨結効能の高さを発揮することができます．

講演の最後には，自身の最新の研究から，生態を模倣したチタンナノ表面の開発を紹介されました．これは，骨に直接結合するのでなく歯周組織の再生に成功した，新時代のインプラントとなります．

先生の一連の研究成果は，東北大学のプレスリリースでも，複数回に分けて紹介されるなど，社会的インパクトも強い研究です．今後の研究の発展に，我々も大いに期待を抱かざるを得ないものとなりました．

講演後は，コロナ禍で中断していた情報交換会も行われました．山田先生も参加頂き，ビール片手に，講演後の談議を堪能されていました．いよいよ本格的なウイズコロナ時代が始まりました．コロナ禍で何事もWEBでと消極的になっていた世情を打ち切り，当研究会本来の忌憚のない意見交換が戻ってきました．大阪国際会議場の入場制限も撤廃され，150名を超える本来のリアルな研究会の例会，改めて醍醐味を感じる講演会でした．

第 146 例会会場・大阪国際会議場 12F 特別会議室

総会
研究会会計報告
岸本博人先生

総会
研修施設会務報告
久保茂正先生

第147回研究例会

日時：2022年8月21日（日）
場所：大阪国際会議場12F 会議室

招待講演

座長：大阪府開業　久保茂正先生
演者：昭和大学医学部生理学講座生体制御学部門
　　教授　砂川正隆先生
演題：全身を考えたインプラント治療のすすめ
　　～術後慢性疼痛の予防と治療，東洋医学を併用した体質改善～
　　（本誌　15ページに執筆）

第147回研究会例会には，昭和大学医学部生理学講座教授，砂川正隆先生招をお招きし，「全身を考えたインプラント治療のすすめ」と題して講演頂きました．

砂川正隆先生は，歯学部出身者では，非常に珍しく医学部の教授です．そのため，歯科のみならず，全身に目を向けて，インプラントにかかわる術後慢性疼痛の予防と治療，およびインプラント治療における，東洋医学を併用した体質改善について講演いただきました．

インプラントだけでなく，歯科治療後に，明らかな下歯槽神経等の神経損傷がないにもかかわらず，術後疼痛が遷延化・慢性化するケースを経験することがあります．これら慢性疼痛の発生メカニズムについて，急性疼痛は警告信号であり主に末梢性の感作であることが多い反面，慢性痛は中枢性の感作とされています．そのため，慢性疼痛の場合には，中枢に作用する薬剤によるアプローチが必要とされます．また，痛みは抑制系と促進系のバランスによって，普段は感じることがないが，血流や免疫力の状態など，患者の体質の問題や精神的ストレスにより，促進系が優位となっている場合，疼痛が発現することがあ

総会
閉会の挨拶
勝　喜久副会長

第146回例会
招待講演　演者
山田将博先生

ります.そのような状態では，創傷治癒不全，インプラントの定着不良，早期脱落などを招く可能性があるため，体質改善が必要となります.そのような症例では，西洋医学のみならず東洋医学の力を借り，適切な漢方薬等を処方することにより，より成功率を高め，患者の満足度を高めることができると述べられました.東洋医学や漢方薬の効用等は，西洋医学に慣れ親しんだ，我々にはなじみの薄いものではありましたが，一つ一つの薬剤の効用等につき，先生のラットを用いた実験や，その他の文献等によるエビデンスをもとにした講義をいただき，非常に理解度が高まりました.

教育講演

座長：大阪府開業　久保茂正先生
演者：神奈川県開業　椋梨兼彰先生
演題：歯科診療に有効な東洋医学（漢方・鍼灸）について

教育講演では,「歯科診療に有効な東洋医学（漢方・鍼灸）について」をテーマに，会員の椋梨兼彰先生に漢方を取り入れた治療の取り組みについて講義頂きました.

大唾液腺の構造や口腔乾燥症の分類，原因について，教科書的なまとめをされた後，椋梨先生が実際に口腔乾燥症に対してご自身の医院で行われている治療ワークフローを話されました.

口腔乾燥症と診断された後のアプローチに，椋梨先生は唾液腺マッサージなどの基本的な対処以外に，東洋医学を積極的に取り入れ，漢方薬以外に，鍼灸や，レーザーなども組み合わせた，オーダーメイドの口腔乾燥症のアプローチをされています.実際の症例も供覧いただき，その成果も述べられました.

これら東洋医学を含めた歯科治療の取り組みを，初めから本格的に取り入れるのは，ハードルが高いように思いますが，まずは実践し，試行錯誤を楽しみながら，治療をしていくことを強調しておられました.

今回の例会は普段聞くことのできない，非常に興味深い内容だけに，通常にも増して，活発に会場からも議論が交わされていたように思いました.会場に参集して，会員同士が議論を交わす事は，本研究例会の醍醐味と思います.まだまだ，新型コロナウィルスの検査陽性者数が高止まりしておりますが，今年度に入り，例会は参集にて行うことができており，参加人数も150人を優に超え，活気ある例会が戻ってきております.今後とも，通常の形態にて例会を開催し続けられることを祈っております.

第148回研究例会

日時：2022年11月13日（日）
場所：大阪国際会議場12F 特別会議室

招待講演

座長：宝塚市開業　山野総一郎先生
演者：京都府開業　瀧野裕行先生
演題：天然歯とインプラント“共存時代”の審美的療戦略
（本誌　25ページに執筆）

招待講演には，京都市開業の瀧野裕行先生をお招きし，天然歯とインプラント“共存時代”の審美的治療戦略と題して講演いただきました.

審美領域におけるインプラント治療では，隣在歯との調和，左右対称性，適正な歯頸ライン，歯肉の豊隆，歯間乳頭の高さ等を自然に再現する必要がありますが，容易なことではありません.“見た目”に対する要求が高い患者も少なくありません.審美領域のインプラント補綴を，長期的に維持安定するため

第147回例会
招待講演　座長
久保茂正先生

第147回例会
招待講演　演者
砂川正隆先生

第147回例会
教育講演　演者
椋梨兼彰先生

第148回例会
招待講演　演者
瀧野裕行先生

には，清掃性の良い補綴物の形態の付与や理想的な位置へのインプラント埋入が必要となります.複雑なケースでは，矯正治療や硬軟組織のティッシュマネージメントなどを適切な時期に行い，治療していかなければなりません. それぞれの治療の実際を，先生の豊富な症例を提示いただき考察していただきました.また，上顎の前歯部単独歯欠損のインプラント治療については，抜歯窩の形態や軟組織の状態から4段階に分類して，それぞれの治療法を提示していただきました.

講演では，審美領域のインプラント治療を中心に，ご自身の開業当初からの苦労話やエピソードなども交えて，ユーモアたっぷりに話して頂きました.完成度の高い治療を維持するためには技術のみならず，スタッフマネージメントや，医院マネージメント等も大切であることを開業医の立場からわかりやすく楽しく話して頂きました.4時間と言う長丁場でしたが，あっという間に時間が過ぎました.

依頼講演Ⅰ

座長：大阪府開業　勝　喜久先生
演者：東京都小林歯科医院勤務　若杉好彦先生
演題：過度な咬合力に対する当医院での取り組み
～歯根破折歯の接着修復延命療法の治療成績，ボツリヌス製剤とスプリント併用治療についての考察～

インプラント治療において，術前後の炎症と力のコントロールの評価を行う事は長期予後に対して重要であり，そのためには，インプラント治療を行う前に抜歯に至った原因を取り除かなければ長期にわたり，口腔内の均衡を保つ事は困難です。発表では，咬合力のコントロールの方法としてのスプリントによるブラキシズムの防止や咬筋ボツリヌス療法について述べられました. また，過度な咬合力などの結果生じることが多い，歯の破折に対する口腔外接着療法について，2016年からの自身の臨床結果についても発表されました。

自身の積み重ねてきた結果を分かりやすくまとめて提示されると共に，エビデンスに基づいた考察も追加され，非常にまとまった発表でした.
（本誌　32ページに執筆）

依頼講演Ⅱ

座長：大阪府開業　勝　喜久先生
演者：大阪市小室歯科勤務　藤田勝弘先生
題名：患者に優しい低侵襲なGBR を目指して

インプラントを埋入する部位に骨の欠損が存在する場合，自家骨や人工骨を填入し，骨造成術(GBR)を併用します. 古くから用いられているGBRですが，患者にとっては出来るだけ負担が少なく，そして安全な材料を選択する必要があります.発表では，厚生労働省の認可を受けた材料や適応外材料などの各種補填剤を自身の症例と共に比較検討されました.患者にとって負担なく，短期間でインプラントの処置が終了する様，1）創面を閉鎖創にするのか，開放創にするのか，2）バリアメンブレンの種類，3）骨補填材の種類，の3つのテーマについて分かりやすく考察されました.
（本誌　44ページに執筆）

依頼講演Ⅲ

座長：大阪府開業　勝　喜久先生
演者：兵庫県吉竹歯科医院勤務　中谷貴範先生
演題：質の高いインプラント治療を目指して

自身の症例を供覧しながら，現在取り組まれている治療方針について発表されました.診査診断を的確に行い，客観的に整合性の取れた治療計画をいかに

第148回例会
依頼講演　演者
若杉好彦先生

第148回例会
依頼講演　演者
藤田勝弘先生

第148回例会
依頼講演　演者
中谷貴範先生

第148回例会
ランチョンセミナー座長
上杉聡史先生

行うか，現在も研鑽されている内容でした.ます資料採得を行い，問題点を明確化し，原因の追及を行い，治療計画を立案します.患者の年齢も含めた時間軸も考慮して，患者の生涯の中で治療にかかる侵襲と，コストを最小限にし，最大の効果が発揮できるプランニングを考えるようにしている.発表の最後には，自身の日本口腔インプラント学会のケースプレゼンテーションで発表された症例について，詳細に治療計画の立案についても話していただきました.
（本誌　38ページに執筆）

ランチョンセミナー
座長：大阪府開業　上杉聡史先生
演者：神戸市開業　髙田光彦先生
演題：シンギュラリティを見据えて

今回の例会は“インプラント治療の基本と臨床”，と題して午前から夕刻まで1日かけての会員発表と招待講演でした.昼食時間では，神戸市開業の髙田光彦先生の“シンギュラリティを見据えて”のランチョンセミナーも好評で，有意義な1日となりました.

第149回研究例会

日時：2023年2月19日（日）
場所：大阪国際会議場12F 会議室

招待講演
座長：大阪市開業　阪本貴司先生
演者：長崎大学大学院 医歯薬学総合研究科歯学系
口腔インプラント学分野
教授　澤瀬　隆先生
演題：オッセオインテグレーションについてあらためて考えてみませんか？

招待講演には長崎大学大学院 医歯薬学総合研究科歯学系 口腔インプラント学分野教授の澤瀬　隆先生をお招きして，“オッセオインテグレーションについてあらためて考えてみませんか？”と題して講演して頂きました.

澤瀬先生は，ご自身の骨質の研究から導き出した，従来のインテグレーションより良好なインテグレーションに有利なインプラントスレッドデザインについてお話して頂きました.

ブローネマルクがインテグレーションを発見して以来，インプラントのデザインは進化してきました.インプラント周囲の骨が早期にできれば，早く荷重させる事が出来ます．そのためにはフィクスチャーには表面性状特性，化学的特性が重要であることを教えて頂きました.

口腔内で長期間インプラントが機能すると，Functional LoadingやOver loadingが起ります．これらを早期に評価するには骨質の評価が必要であり，術者の感覚で判断するLekholm&Zarbの分類，CT値で術前評価するMischの分類では不十分で，現在医科では他の評価法がなされていると紹介して頂きました.

ブローネマルクのオッセオインテグレーションの本来定義されているものは荷重がかかった状態を指します．荷重によるひずみが骨組織の増加と減少を引き起こし，骨組織構造は荷重によって適応変化します．繰り返し加重によって骨形成が促進され，骨梁とコラーゲン繊維の方向変化，骨細胞数の増加が起こります．そのコラーゲンの走行からフィクスチャーのグルーブの角度をデザインされるそうです.埋入後にどのようにして継続的な荷重をかけてより良好な骨質に変化させていくか，今後の研究も興味深々です.

最後にマージナルボーンロスとインプラントアバットメントデザインについて解説して頂きました．マー

第148回例会
ランチョンセミナー　演者
髙田光彦先生

第149回例会
招待講演　演者
澤瀬　隆先生

第149回例会
教育講演　演者
飯田　格先生

第149回例会
教育講演　座長
寺嶋宏曜先生

ジナルボーンロスはインプラントとアバットメントの接合部の微小漏洩が原因で生じます．インターナルでコニカルジョイントのデザインのフィクスチャーが，一番微小漏洩が少ないが，ラチェットでネジを締めた後に生じる咬合の低下などの欠点についても解説された．治療前にどのような欠損か，それをどのように治療していくか，それによってフィクスチャーやアバットメントのデザインを選択する必要があります．

講演後に会場から多くの質問があり，満員の会場も熱気で大いに盛り上がりました．

教育講演

座長：箕面市開業　　寺嶋宏曜先生
演者：東大阪市開業　飯田 格先生
演題：Look back on implant clinical
　　～自己臨床を振り返る～

教育講演では当研究会の理事の飯田　格先生に，“Look back on implant clinical　～自己臨床を振り返る～”という演題で講演して頂きました．御自身の臨床を通じて，経験の少ない先生方が失敗もしくは危険なインプラント治療を行ってしまう事がないように，多くの症例を口腔内写真やエックス線写真を使い，症例に合わせて解説して頂きました．

日本口腔インプラント学会の専修医や専門医を取得するための資料採取の重要性，症例の選択のポイントから始まり，解剖学的に危険なケース，抜歯即時埋入を成功させるポイント，ソケットシールドテクニックの解説，ラテラル，クレスタルアプローチ，上顎洞炎を併発してしまったケース，そのリカバリーの方法，など様々なケースを供覧させて頂きました．

聴講されていた先生方にとっても自己臨床を振り返る非常に有意義な時間であったと思います．

〈役員会〉

第294回　役員会

日時：2022年6月1日
場所：ホテル阪神10Ｆ会議室
協議事項（抜粋）

1．第146回例会・招待講演会（2022年6月26日）について
　大阪国際会議場12Ｆ　特別会議室
　座長：阪本貴司先生
　講師：山田将博先生
　東北大学大学院歯学研究科　分子・再生歯科補綴学分野　准教授
　演題：“かたち”と“かたさ”による組織再生の制御
2．役割分掌（案）

司会	：長田卓央理事
開会の挨拶	：山野総一郎副会長
会長挨拶	：阪本貴司会長
議長選出	：議長
研究会会務報告	：小室　暁専務理事
研修施設会務報告	：久保茂正研修施設理事
研究会会計報告	：岸本博人会計理事
研修施設会計報告	：小室研修施設会計理事
会計監査	：石見隆夫監事
閉会の挨拶	：勝　喜久副会長
写真担当	：高田光彦理事

第295回　役員会

日時：2022年8月3日
場所：ホテル阪神10Ｆ会議室
協議事項（抜粋）

1．新役員役割分掌
2．第147回例会（2022年8月21日）について
　大阪国際会議場12Ｆ会議室

招待講演

座長：久保茂正先生
講師：昭和大学医学部生理学講座 生体制御学部門
　　教授　砂川正隆先生
演題：全身を考えたインプラント治療のすすめ
　　～術後慢性疼痛の予防と治療，東洋医学を併用した体質改善～

教育講演

座長：久保茂正先生
講師：椋梨兼彰先生
演題：歯科診療に有効な東洋医学（漢方・鍼灸）について～口腔乾燥症を中心に～

第296回　役員会

日時：2022年10月5日
場所：ホテル阪神12Ｆ会議室
　　協議事項（抜粋）
１．第149回例会（2023年2月19日）について
　大阪国際会議場12Ｆ会議室

招待講演
座長：山野総一郎先生
演者：瀧野　裕行先生
演題：天然歯とインプラント“共存時代”の審美的治療戦略

依頼講演Ⅰ
座長：勝　喜久先生
演者：若杉好彦先生
演題：過度な咬合力に対する当医院での取り組み
　　～歯根破折歯の接着修復延命療法の治療成績，ボツリヌス製剤とスプリント併用治療についての考察～

依頼講演Ⅱ
座長：勝　喜久先生
演者：藤田勝弘先生
演題：患者に優しい低侵襲なGBRを目指して

依頼講演Ⅲ
座長：勝　喜久先生
演者：中谷貴範先生
演題：質の高いインプラント治療を目指して

ランチョンセミナー
座長：上杉聡史先生
演者：髙田光彦先生
演題：シンギュラリティを見据えて，
　　歯科以外の分野からの未来予想図

第297回　役員会

日時：2023年1月18日
場所：ホテル阪神12Ｆ会議室
協議事項（抜粋）
１．第149回例会（2023年2月19日）について
　大阪国際会議場12Ｆ会議室

招待講演
座長：阪本貴司先生
講師：澤瀬　隆先生
　　長崎大学 大学院医歯薬学総合研究科
　　歯学系 口腔インプラント学分野 教授
演題：オッセオインテグレーションについてあらためて考えてみませんか？

教育講演
座長：寺嶋宏曜先生
講師：飯田　格先生
演題：Look back on implant clinical
　　～自己臨床を振り返る～

第298回　役員会

日時：2023年3月1日
場所：ホテル阪神12Ｆ会議室
　　協議事項（抜粋）
１．第150回総会・招待講演会（2023年6月25日）について（案）
　大阪国際会議場12Ｆ特別会議室

招待講演
座長：阪本貴司先生
講師：窪木拓男先生
　　岡山大学歯学部　インプラント再生学分野教授
演題：第1部　ライフステージに合わせた口腔インプラント治療の考え方
　　第2部　顎関節症の既往がある患者において咬合位を変化させる場合の考え方

2022年度は前半のコロナ禍からようやくアフターコロナに移行しました。
会場の大阪国際会議場の人数制限も撤廃され，ようやく意見交換会（懇親会）も通常通り開催されるようになりました.

会場12階庭園のモニュメント

例会中は緊張感があります！

例会の質問は学会と同じく所属氏名を述べてから

乾杯前の会長挨拶は短かく

コロナ禍

アフターコロナ

久しぶりの歓談

懇親会司会の小林先生

講演後会長と、お疲れ様でした

講演後の懇親会の設営です



女性と呑むと楽しい

照明係も大事なお仕事

会員はセルフで受付



末席キープです

まだまだ若手には負けません！

よく学びよく呑む

かんぱ～い



きび団子同期

コロナも一段落してやっと呑めます！

フライングで呑んでない？

意見交換会は会場のホワイエです

会場からの眺め、奥に夢洲のごみ処理場がみえます、
2025年の万博会場です



親子です

会議場周辺には行列のできるお店もあります

缶のお酒ですが、飲み放題です

まずはお弁当の付け出し

講演前の打ち合わせ

講演お疲れ様でした！

国際会議場から阿倍野ハルカスも見えます

座長はこんな感じ

阪本会長　貫禄のお腹に

阪本会長の横で砂川先生すみません



コロナも一段落してやっと呑めます！

新しいPCについて行けんわ～

若手も企業も一緒に勉強、乾杯！してます

第146回例会　2022年6月26日　於：大阪国際会議場12階特別会議室

第148回例会　2022年11月13日　於：大阪国際会議場12階特別会議室

大阪口腔インプラント研究会　会則

第1条（名称）
本会は大阪口腔インプラント研究会（英語 : OSAKA ACADEMY OF ORAL IMPLANTOLOGY）という.

第2条（目的）
本会は口腔インプラントに関する研究・臨床に寄与し，併せて会員相互の親睦を図ることを目的とする.

第3条（会員）
会員は次の2種とする.
1）本会の目的に賛同し，原則として本会会員の推薦を得て，役員会に於て症例報告を行い承認された者とする.
2）特別会員 本会の目的に賛同し，役員会の推薦を得たものとする.

第4条（役員）
1）本会に次の役員をおく．会長1名・副会長数名・専務理事1名・理事若干名・監事2名.
2）会長及び監事は，総会で推薦し承認された者とする.
3）副会長，専務理事及び理事は，会長が委嘱する.
4）役員の任期は2年とする．ただし，次期役員が承認されるまで，その任務を遂行するものとする.

第5条（相談役，顧問及び参与）
1）会長は必要に応じて相談役，顧問，参与を推薦し委嘱する.
2）相談役，顧問，参与は理事会に出席することが出来るが議決権は有しない.

第6条（名誉会長）
名誉会長は，本会会長として長年功労のあったものを総会の議決を経て推薦する．また，名誉会長は本会における栄誉の敬称として処遇する.

第7条（会議）
1）本会は年1回の定期総会を開催し，必要に応じて臨時総会を開催することができる.
2）役員会 本会運営のための随時役員会を開催する.

第8条（事業）
本会は次の事業を行う.
1）口腔インプラント臨床の向上のため症例検討会，学術講演会，研修会等の学術活動を行う.
2）機関誌を随時発刊する.
3）口腔インプラントに関する専門知識と技能普及のための研修事業を行う．この事業については研修施設実施規則で別に定める.

第9条（入会）
本会に正会員として入会する者は，入会金を払わなければならない．入会金 30,000円

第10条（会計）

1）本会の運営は原則として，入会金，年会費，および当日会費をもってこれにあてる．
2）本会の年会費は次のように定める．正会員 30,000円　特別会員 徴収しない．
3）会計は毎年4月1日に始まり翌年3月31日に終わる．

第11条（退会）

1）会員が退会しようとする場合には，役員会に届け出ることとする．
2）会費を1年以上納入しない時は，役員会の議をもって退会とする．
3）本会を退会しても既納の入会金及び会費は返還しない．

第12条（罰則）

会員であって本会の名誉を毀損するような行為があった場合は，役員会の決議により除名することができる．

付　則

1）会則の変更
　会則の変更は総会の議決により計る．
2）本則は平成11年5月16日に改正する．
3）本則は平成15年5月25日に改正する．
4）本則は平成17年5月29日に改正する．
5）本則は平成24年5月20日に改正する．
6）本則は平成25年5月19日に改正する．

大阪口腔インプラント研究会　研修施設実施規則

第1条

本規則は大阪口腔インプラント研究会会則第8条第3項に基き実施する．

第2条

本研修施設を大阪口腔インプラント研究会研修施設（以下本施設と略す）と名称する（通称:イ研）．

第3条

事業実務のための研修施設を阪本歯科研修施設内に設置する．

第4条

本施設の目的は口腔インプラントに必要な診断と治療のための基本的な医療技術を習得することにある．

第5条

本施設は公益社団法人 日本口腔インプラント学会指定研修施設として学会が必要と認める研修を行う．

第6条
研修事業は研修施設運営委員によって運営される.

第7条
1) 研修修了者は, 大阪口腔インプラント研究会会員になることが出来る. 但し入会金は納入するものとする.
2) 公益社団法人 日本口腔インプラント学会へ専修医および専門医資格申請を希望する者には, 本施設研修修了証明書を発行する.
3) 研修修了書の発行には, 会費の納入, 例会出席など当会が規定する研修項目を満たしている必要がある.

第8条
本施設の会計は研修受講生の会費及び他の収入によって賄う.

第9条
本施設会計年度は毎年3月1日に始まり翌年2月末日に終わる.

平成11年5月16日改定
平成23年3月31日改定
平成24年2月 1 日改定
平成26年3月15日改定
平成29年3月31日改定

大阪口腔インプラント研究会　研修施設施行細則

第1条（公益社団法人 日本口腔インプラント学会認定　専修医・専門医の申請）
公益社団法人 日本口腔インプラント学会認定　専修医・専門医（以下JSOI専修医・専門医）申請をしようとする者は以下の条件を必要とする.
1）当研究会の会員であること.
2）大阪口腔インプラント研修セミナーを受講し修了していること.
3）当会の会費を納入していること.
4）指定研修施設在籍証明書が発行されていること.
5）指導医2名の推薦状（1名は所属施設長）が発行されていること.
6）公益社団法人 日本口腔インプラント学会　専修医・専門医規則の資格条件を満たしていること.

第2条（指定研修施設在籍証明書）
JSOI専修医・専門医申請または更新をしようとする者には当会の指定研修施設在籍証明書を発行する.
指定研修施設在籍証明書の発行には以下の要件をすべて満たしていることとする.
1）専修医は2年以上, 専門医は5年以上当会に在籍していること.
2）在籍期間において会費の滞納や未納がないこと.

第3条（指導医の推薦状）
JSOI専修医・専門医申請または更新をしようとする者には当会指導医の推薦状を発行する.
指導医の推薦状の発行には以下の要件をすべて満たしていることとする.
1）専修医は2年以上，専門医は5年以上の当研究会の研修歴を満たしていること.
2）JSOI専修医・専門医申請をするに十分な学識と人格を備えていること.
3）在籍期間において当会の名誉を毀損するような行為がないこと.

第4条（大阪口腔インプラント研究会　研修歴）
当研究会の研修歴は以下のように定める
1）研修歴は1年単位とし4月1日から次年度の3月31日までとする.
2）年4回の例会の半数以上の例会に出席していること.
3）例会参加者には例会参加証明カードを発行する.
4）例会参加証明カードの提出（コピー）によって研修歴を判断する.
5）例会参加証明カードを紛失した場合には再発行は行わない.
6）病気などやむを得ない事情で例会参加が不可能な場合で，事前に役員会に申し出て了承が得られた場合には，研修セミナー講義などの受講による補填も考慮する.
ただし受講など必要な費用は申請者が支払うこととする.

第5条（公益社団法人 日本口腔インプラント学会認定　専修医・専門医の更新）
JSOI専修医・専門医の更新を行う者は以下の条件を必要とする.
1）更新までの5年間連続して当研究会の会員であること.
2）更新までの5年間連続して当会の会費を納入していること.
4）指定研修施設在籍証明書が発行されていること.
5）提出書類への指導医（所属施設長）の推薦状が発行されていること.
6）公益社団法人 日本口腔インプラント学会 専修医・専門医更新規則の資格条件を満たしていること.

大阪口腔インプラント研究会　倫理審査委員会規定

第1条（設置）
大阪口腔インプラント研究会（以下「当会」という）に医の倫理審査委員会（以下「委員会」という）を置く.

第2条（目的）
この規定は，当会において人間を対象とした歯科医学の研究および医療行為（以下「研究等」という）が，ヘルシンキ宣言の趣旨に沿い倫理的に配慮されているかを審査することを目的とする.

第3条（任務）
委員会は当会で行われる研究等に関し，実施責任者から申請された実施計画の内容について，倫理的，社会的観点から審査する．ただし，審査に当たっては，特に次の各号に掲げる観点に留意しなければならない.
1）研究等の対象となる個人の人権の擁護
2）研究等の対象となる者に理解を求める同意を得る方法
3）研究等によって生ずる個人への不利益および危険性と歯科医学上の貢献の予測

第4条（構成）

委員会は，次の各号に掲げる委員長および委員をもって構成する．

1）（委員長）会長もしくは会長が任命した者　　1名
2）（委　員）歯科医学関係者　　若干名
3）（委　員）法律関係者　　1名
4）（委　員）歯科医学関係者以外の者　　1名
（患者の立場を代表する者）

第5条（任期）

委員会の任期は2年とし，再任を妨げない．

第6条（議事）

委員会の招集は必要に応じて委員長がこれを行う．
審査判定は次の各号に掲げる表示により行う．

1）承認
2）条件付承認
3）変更勧告
4）不承認
5）非該当

第7条（申請手続きおよび判定の通知）

審査を受けようとする者は，所定の審査申請書に必要事項を記入し，委員長に提出しなければならない．
また審査結果は審査後所定の審査結果通知書により申請者に通知する．

第8条（実施計画の変更）

申請者は第6条による審査の判定を受けた実施計画等を変更しようとするときは，その実施計画の変更について委員会の承認を受けなければならない．

第9条（再審査の申立て）

委員会の判定に異議がある申請者は，委員会に対して再審査の申立てをすることができる．
申立ては，異議の根拠となる資料を添えて第6条の審査結果が交付された日の翌日から起算して30日以内に委員会に提出しなければならない．

附則

1）この規定は平成22年9月15日から施行する．
2）この規定の改廃は役員会の承認を要するものとする．

大阪口腔インプラント研究会
令和4年（2022）年度 役員

会　長	阪本貴司	
副会長	山野総一郎	
	奥田謙一	
	勝　喜久	
専務理事	小室　暁	
理　事	総　務	長田卓央
	〃	木村　正
	〃	椋梨兼彰
	〃	阿保淳一
	学　術	濱田　傑
	〃	久保茂正
	〃	寺嶋宏曜
	〃	飯田　格
	〃	都築正史
	〃	小林健一郎
	広　報	白井敏彦
	〃	髙田光彦
	会　計	岸本博人
	〃	上杉聡史
監　事	石見隆夫	
〃	藤本佳之	
相談役	佐藤文夫	
〃	阿保幸雄	
〃	髙田勝彦	
〃	吉田春陽	

施設長	阪本貴司	
副施設長	小室　暁	（会計兼任）
運営委員	久保茂正	
	木村　正	
	岸本博人	
	飯田　格	
	上杉聡史	
サブスタッフ	佐藤　舞	
	髙栖史江	

JOURNAL OF CLINICAL ACADEMY OF ORAL IMPLANTOLOGY VOL.37

―― 非売品 ――

発　　行／ 令和5年4月30日
発 行 所／ 大阪口腔インプラント研究会
事務局
〒577-0001 大阪府東大阪市徳庵本町1-12
TEL(06)6744-1305
FAX(06)6744-7735
発 行 者／ 阪本貴司
編集委員／ 勝　喜久
白井敏彦
髙田光彦
寺嶋宏曜
印　　刷／ 株式会社アイアーツ（i・ARTS）
〒653-0043 神戸市長田区駒ヶ林町4丁目16番1-2
TEL(078)643-2730